Ο GIUS ως εργαλείο πρώτης γραμμής στη διερεύνηση παθήσεων του εντέρου

Ακτινολογικό Τμήμα ΓΝΑ "Ο Ευαγγελισμός"

Σ. Τζαμουρή, Ε.Α. Νικολοπούλου, Σ. Μπασαγιάννη, Λ. Οικονομόπουλος, Β. Πάγκαλος, Χ. Σιέρρου, Ε. Αντωνάκου, Θ. Κρατημένος

Εισαγωγή & Ρόλος του GIUS

Τι είναι ο GIUS

- **Μη επεμβατική**, **δυναμική** και **bedside** τεχνική.
- Υψηλή διαγνωστική αξία σε οξέα και χρόνια εντερικά νοσήματα.
- Παρέχει **άμεση εκτίμηση** του τοιχώματος, του αυλού και της αγγείωσης του εντέρου.

Γιατί αποτελεί εργαλείο πρώτης γραμμής

- **Γρήγορη** αξιολόγηση ασθενούς με κοιλιακό άλγος.
- Επανάληψη **χωρίς ακτινοβολία** → ιδανικός για **follow-up** ΙΦΝΕ.
- Καθοδηγεί ανάγκη περαιτέρω απεικόνισης (CT/MRI).
- Αυξάνει τη διαγνωστική αυτοπεποίθηση του ακτινολόγου.

Χαρακτηριστικά υπερηχογραφικά ευρήματα

- **Πάχυνση τοιχώματος (>3 mm):** φλεγμονή ή νεοπλασία.
- **Ενδοαυλικές μάζες:** υπερηχογενείς/υποηχογενείς → νεοπλασία, κοπρόσταση, αιμορραγία.
- **Διαταραχή περισταλτικότητας:** διάκριση ειλεού vs μηχανικής απόφραξης.
- **Συλλογές & ελεύθερος αέρας:** ένδειξη διάτρησης, αποστήματος, ασκίτη.
- **Διαταραχές Doppler:** υπεραγγείωση στη φλεγμονή, απουσία ροής στην ισχαιμία.

Επείγοντα Νοσήματα - «Must-Know» Ευρήματα για Ακτινολόγους

Οξεία σκωληκοειδίτιδα

- Διάμετρος >6 mm, μη συμπιεζόμενη.
- Υπερευαισθησία, αυξημένη αγγείωση (Doppler).
- Πιθανές επιπλοκές: διάτρηση, πλαστρόν, απόστημα.

Διάταση της σκωληκοειδούς απόφυσης (15 mm), η οποία ελέγχεται μη συμπιεζόμενη και με αυξημένη αγγείωση. Πάχυνση του τοιχώματος, με περιοχή ασυνέχειας στη μεσότητα αυτού, εύρημα συμβατό με μικρή διάτρηση. Μικρή παρακείμενη συλλογή υγρού και υπερηχογενές περι-σκωληκοειδικό λίπος - εικόνα **πλαστρόν σκωληκοειδούς**.

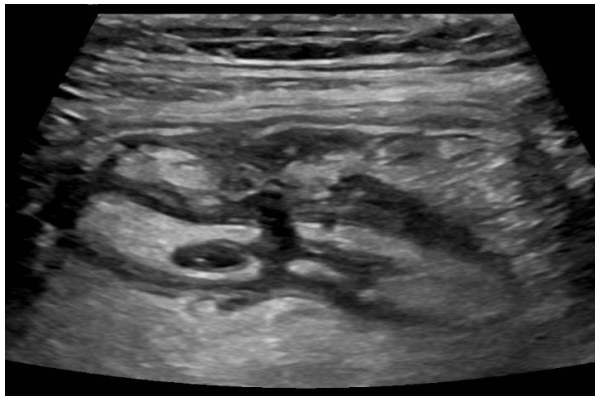

Οξεία εκκολπωματίτιδα

- Πάχυνση εντερικού τοιχώματος >5 mm.
- Υποηχογενές φλεγμαίνον εκκόλπωμα.
- Υπερηχογενές φλεγμαίνον επιχώριο λίπος, με μειωμένη συμπιεσιμότητα.

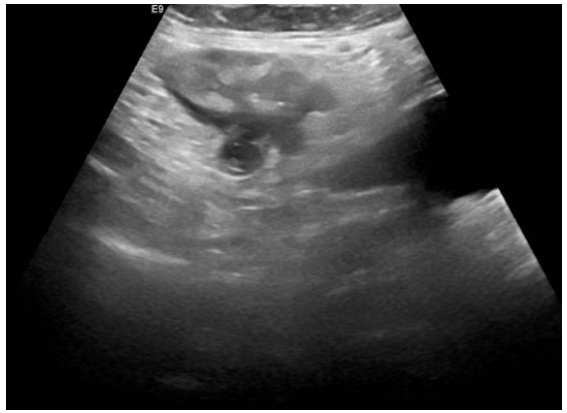

Μικρή, στρογγυλή προσεκβολή του σιγμοειδούς, απεικονιζόμενη ως υποηχογενές εκκόλπωμα, το οποίο περιβάλλεται από υπερηχογενλη λιπώδη ιστό — εικόνα συμβατή με **οξεία, ανεπίπλεκτη εκκολπωματίτιδα.**

Εγκολεασμός ενηλίκων

- «Target sign» / «pseudokidney».
- Απουσία ροής ή υγρό → πιθανή ισχαιμία.

Οι αξονικές (A) και εγκάρσιες (B) υπερηχογραφικές λήψεις ανέδειξαν το χαρακτηριστικά πρότυπα “target sign” και το “crescent-in-a-doughnut sign” – ευρήματα συμβατά με **ειλεοειλεϊκό εγκολεασμό**.

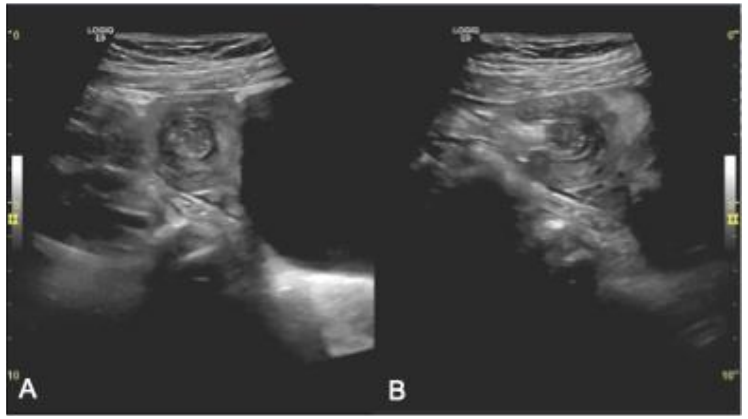

Ισχαιμική εντερίτιδα/κολίτιδα

- Υποηχογενές τοίχωμα λόγω οιδήματος.
- Ενδοτοιχωματικός αέρας → υπερεχογενείς εστίες με ακουστική σκιά
- Απώλεια περισταλτικότητας.
- Doppler: μειωμένη ή μηδενική ροή.

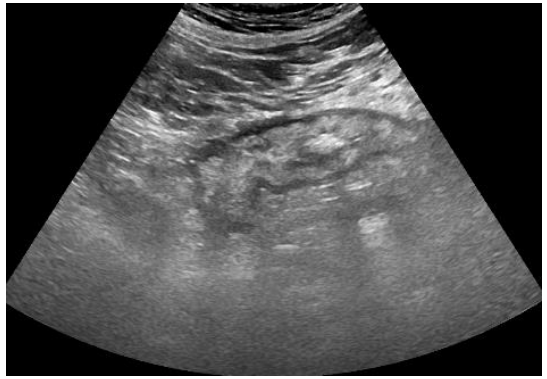

Πάχυνση του εντερικού αυλού με διατήρηση της διαστρωμάτωσης των στιβάδων.
Υποηχογενές τοίχωμα λόγω του υποβλεννογόνιου οιδήματος και υποψία παρουσίας φυσαλίδων αέρα στο τοίχωμα – εικόνα **ισχαιμικής κολίτιδας**.

Χρόνια Νοσήματα & Follow-Up: Ο ρόλος του GIUS στην ΙΦΝΕ

Νόσος Crohn
- Πάχυνση τοιχώματος >3–10 mm.
- Απώλεια στοιβάδωσης.
- Αυξημένη αγγείωση (active disease).
- Εντοπισμός συριγγίων και αποστημάτων.
- Εκτίμηση διαβατότητας/στενώσεων.

27χρονη με **νόσο Crohn** παρουσίασε πυρετό και κοιλιακό άλγος.
GIUS: οιδηματώδης, παχυσμένος τελικός ειλεός με συρίγγιο και παρακείμενο απόστημα.
Η φλεγμονή επεκτεινόταν στο τυφλό, τη σκωληκοειδή και το δεξιό παραμήτριο.

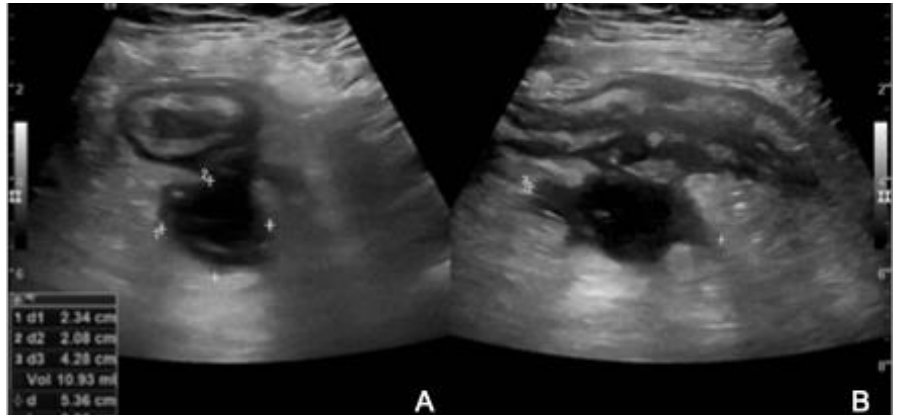

Ελκώδης κολίτιδα
- Πάχυνση τοιχώματος & υπεραγγείωση.
- Απώλεια haustra, συνεχής προσβολή.
- Υγρά μεταξύ βρόχων → ενεργή νόσος.

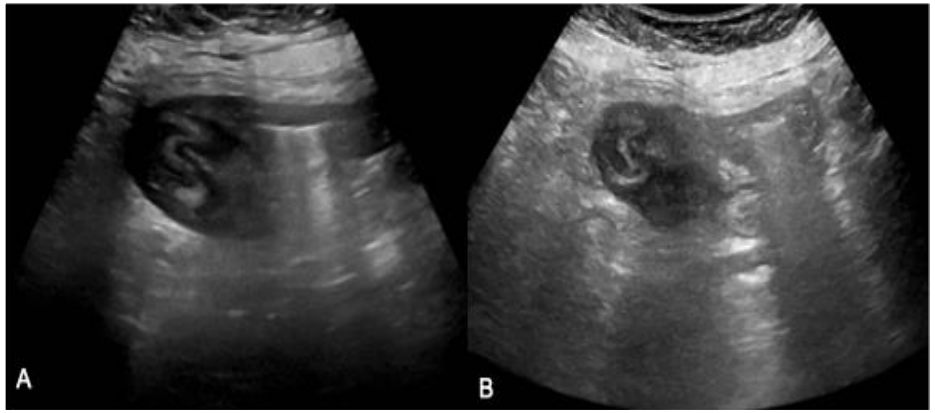

69χρονος με υπογαστρικό άλγος, διάρροια και ιστορικό **ελκώδους κολίτιδας**.
Η απεικόνιση ανέδειξε πάχυνση και οίδημα του εντερικού τοιχώματος με απώλεια της φυσιολογικής διαστρωμάτωσης (A), καθώς και συλλογή υγρού και φλεγμονή του λίπους (B) — ευρήματα συμβατά με ενεργό φλεγμονή.

Γιατί GIUS στον έλεγχο ΙΦΝΕ
- Εκτίμηση δραστηριότητας σε πραγματικό χρόνο.
- Εντοπισμός επιπλοκών χωρίς έκθεση σε ακτινοβολία.
- Βέλτιστο εργαλείο για στενή παρακολούθηση θεραπείας.

Clostridioides difficile
- Άνισα παχυσμένο τοίχωμα, παχυμένες haustra.
- Υποηχογενείς ζώνες συμβατές με οιδήματα/ψευδομεμβράνες.

Νοσηλευόμενος ασθενής 72 ετών με έντονη πάχυνση ορθοσιγμοειδούς, βλεννογόνο με ασυνέχειες και στοιχεία ελκών/ψευδομεμβρανών και κατά τόπους σύμπτωση αυλού. Η αγγείωση στο Doppler διατηρούνταν, ενώ υπήρχε και ελεύθερο υγρό μεταξύ των ελίκων – εικόνα συμβατή με **ψευδομεμβρανώδη κολίτιδα.**

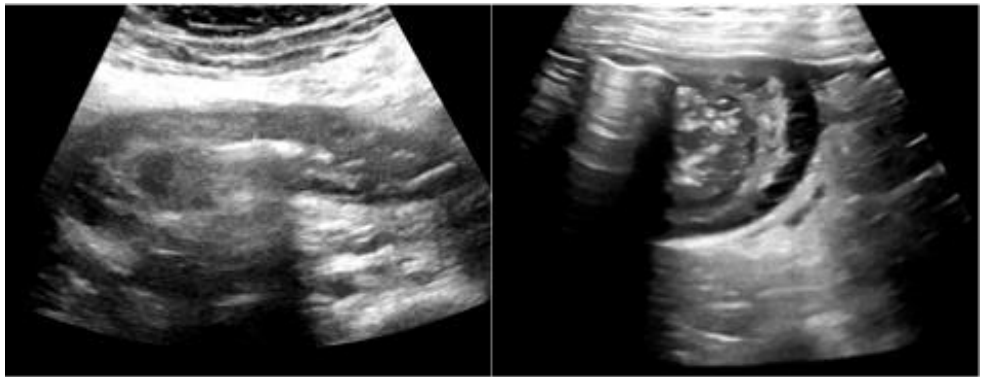

Σπάνια Ευρήματα & Νεοπλασίες

Νεοπλάσματα εντέρου

- Ασύμμετρη πάχυνση >10 mm.
- Απώλεια στοιβάδωσης.
- Υποηχογενής, ανώμαλη μάζα.
- Παθολογικοί λεμφαδένες.
- Doppler: αυξημένη αγγείωση (εκτός νέκρωσης).

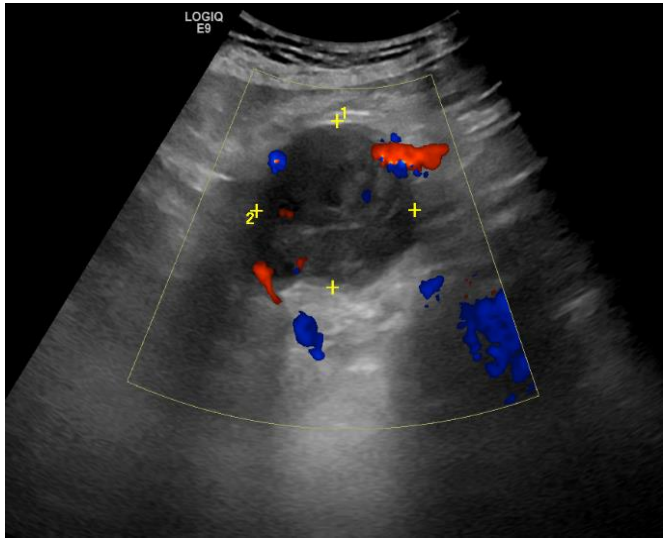

Υποηχογενής μάζα με αγγείωση, διαστάσεων 4,5 × 4 cm, σε επαφή με έλικα λεπτού εντέρου, προκαλώντας στένωση του αυλού και κεντρικότερη διάταση. Η ιστολογική εξέταση επιβεβαίωσε **νευροενδοκρινή όγκο του γαστρεντερικού (GNET).**

Επιπλοική Αποφυσίτιδα

- Μη συμπιεζόμενη, ωοειδής υπερεχογενής μάζα με λεπτό υποηχογενές χείλος.
- Απουσία αγγείωσης → διαφοροποίηση από εκκολπωματίτιδα.

Ωοειδής, μη συμπιεζόμενη υπερεχογενής μάζα με λεπτό υποηχογενές χείλος αναγνωρίστηκε στην περιοχή μέγιστης ευαισθησίας.
Τα ευρήματα επιβεβαιώθηκαν με επακόλουθη CT, οδηγώντας στη διάγνωση της **επιπλοϊκής αποφυσίτιδας**.

Κρίσιμο διαγνωστικό αποτύπωμα του GIUS

- Ευρεία γκάμα παθολογιών με υψηλή ακρίβεια.
- **Προσβάσιμος**, **γρήγορος**, **επαναλήψιμος**.
- Μειώνει την ανάγκη CT/MRI στα επείγοντα & στο follow-up.
- Ενισχύει την κλινική απόφαση και βελτιώνει την πρόγνωση.