Ο ρόλος του CEUS στη διαχείριση του κιρρωτικού ασθενούς

Ακτινολογικό Τμήμα ΓΝΑ "Ο Ευαγγελισμός"

Σ. Τζαμουρή, Μ. Παπαδοπούλου, Α. Λαζαράτος, Κ. Ζαφειρίου, Π. Κατοχιανού, Χ. Σιέρρου, Ε. Αντωνάκου, Θ. Κρατημένος

Κίρρωση

- Τελικό στάδιο χρόνιας ηπατικής βλάβης → αναδόμηση, ίνωση, οζώδης αρχιτεκτονική ήπατος.
- Υψηλός κίνδυνος επιπλοκών → πυλαία υπέρταση, ηπατική ανεπάρκεια, HCC.
- Απαιτείται ακριβής και δυναμική απεικονιστική παρακολούθηση.

CEUS

- Αξιολογεί **σε πραγματικό χρόνο** την μικροκυκλοφορία και την ηπατική αιμάτωση.
- Μη νεφροτοξικό, χωρίς ακτινοβολία.
- Ιδανικό για **τακτική παρακολούθηση** και για **χαρακτηρισμό όζων**.
- Υψηλή ευαισθησία στην ανίχνευση **αρτηριακής ενίσχυσης**, θεμελιώδους για τη διάγνωση του HCC.

Lesion	Arterial Phase	Portal Venous Phase	Late Phase	Post Vascular Phase
RN	Hypo-enhance	Iso-enhance	Iso-enhance	Iso-enhance
DN	Hypo-enhance or partial hyper-enhanced within lesion (early-HCC)	Iso-enhance	Iso-enhance	Iso-enhance
HCC	Hyper-enhance	Hypo-enhance or iso-enhance	Hypo-enhance or iso-enhance (well dif HCC)	Hypo-enhance (mild and late washout) or iso-enhance (well dif HCC)
ICC	Rim-enhance or Hyper-enhance with early washout (< 60 seconds)	Hypo-enhance	Hypo-enhance	Hypo-enhance
Metastasis	Rim-enhance or Hyper-enhance with early washout (< 60 seconds)	Hypo-enhance	Hypo-enhance	Hypo-enhance

Κιρρωτικοί Όζοι

Το ηπατοκυτταρικό καρκίνωμα (**HCC**) εξελίσσεται ως το τελικό στάδιο μιας πολύπλοκης διαδικασίας ηπατοκαρκινογένεσης, η οποία περιλαμβάνει πολλαπλές μοριακές και ιστολογικές μεταβολές.
Η διαδικασία αυτή προχωρά από αναγεννητικούς όζους (**RNs**) σε δυσπλαστικούς όζους χαμηλού και υψηλού βαθμού (**DNs**), προτού καταλήξει στην ανάπτυξη του **HCC**.

Αναγεννητικοί όζοι (RN)

Προέρχονται από αναπαραγωγή ηπατοκυττάρων σε περιβάλλον ίνωσης.

CEUS χαρακτηριστικά
- Υποηχογενείς ή υπερηχογενείς όζοι με αγγείωση αντίστοιχη του φυσιολογικού περιβάλλοντος ηπατικού παρεγχύματος, ως εκ τούτου **ισοηχογενείς** σε όλες τις φάσεις.
- **Απουσία APHE**.
- Απουσία washout.

Δυσπλαστικοί όζοι (DN)

Μεταβατικό στάδιο προς HCC — χαμηλού ή υψηλού βαθμού διαφοροποίησης.

CEUS χαρακτηριστικά
- Μπορεί να εμφανίζουν **εστιακή APHE**.
- Σποραδικό **late washout** χαμηλής έντασης.

Σημαντικό εύρημα

"**Nodule-in-nodule**" → απεικονιστικό σημάδι πρώιμου HCC.
Υψηλού βαθμού DN εμφανίζουν συχνά χαρακτηριστικά επικαλυπτόμενα με **πρώιμο HCC.**

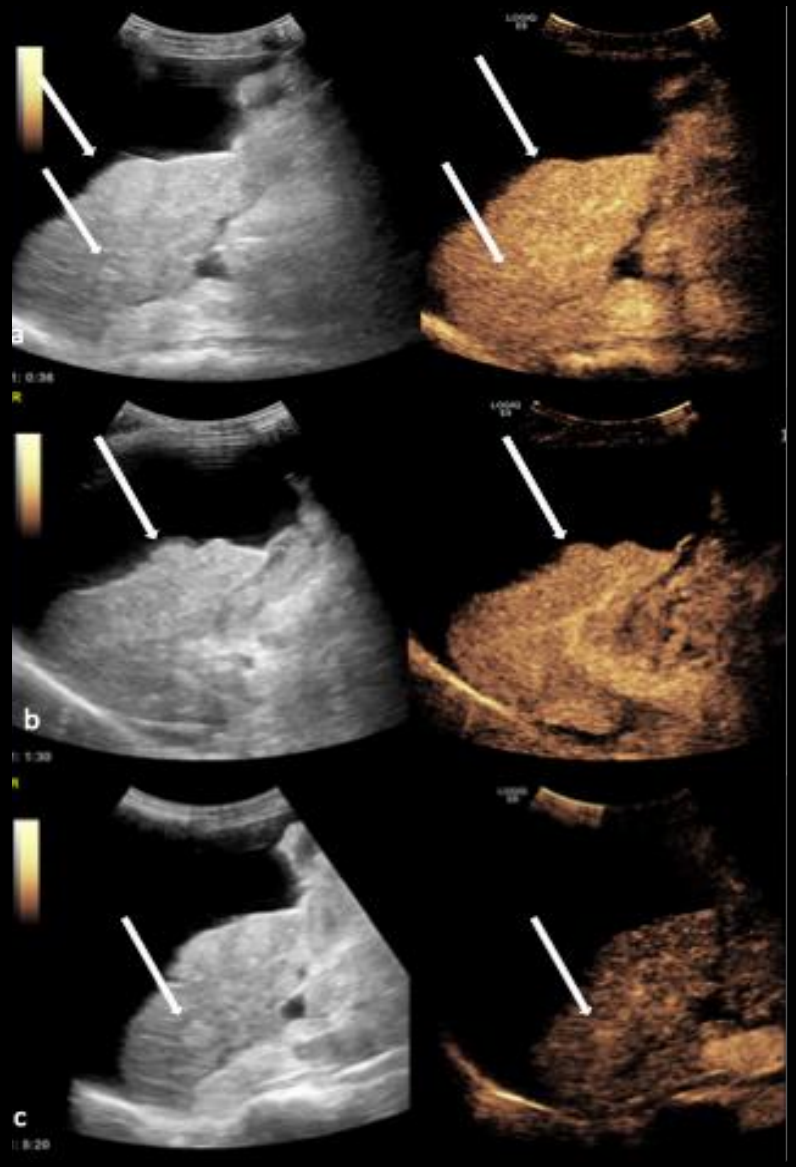

Αναγεννητικοί όζοι σε 69χρονη γυναίκα με κίρρωση σχετιζόμενη με HBV. Μικρές ισο- υπερηχογενείς εστιακές αλλοιώσεις. Οι όζοι παραμένουν σταθερά ισοηχογενείς σε σχέση με το γύρω ηπατικό παρέγχυμα κατά την όψιμη αρτηριακή (a), πυλαία φλεβική (b) και όψιμη φάση (c).

Ηπατοκυτταρικό Καρκίνωμα (HCC)

Σχεδόν το 90% των περιπτώσεων εξελίσσονται μέσω μιας προοδευτικής πορείας από αναγεννητικό όζο (RN), σε δυσπλαστικό όζο (DN) και τέλος ηπατοκυτταρικό καρκίνωμα (HCC).

Τυπικά CEUS χαρακτηριστικά

- **Έντονη αρτηριακή ενίσχυση (APHE)**, συχνά ομοιογενής στα μικρά HCC. Μεγάλα HCC εμφανίζουν ανομοιογενή ενίσχυση συχνά λόγω νεκρωτικών τμημάτων.
- **Καθυστερημένο, ήπιο washout** (>60–90 δευτ) χαμηλής έντασης — σημαντικό για διάκριση από ICC και μεταστάσεις.

Διαγνωστική ακρίβεια: Ευαισθησία 88,8%, Ειδικότητα 89,2% και Θετική προγνωστική αξία (PPV) 91,3%.

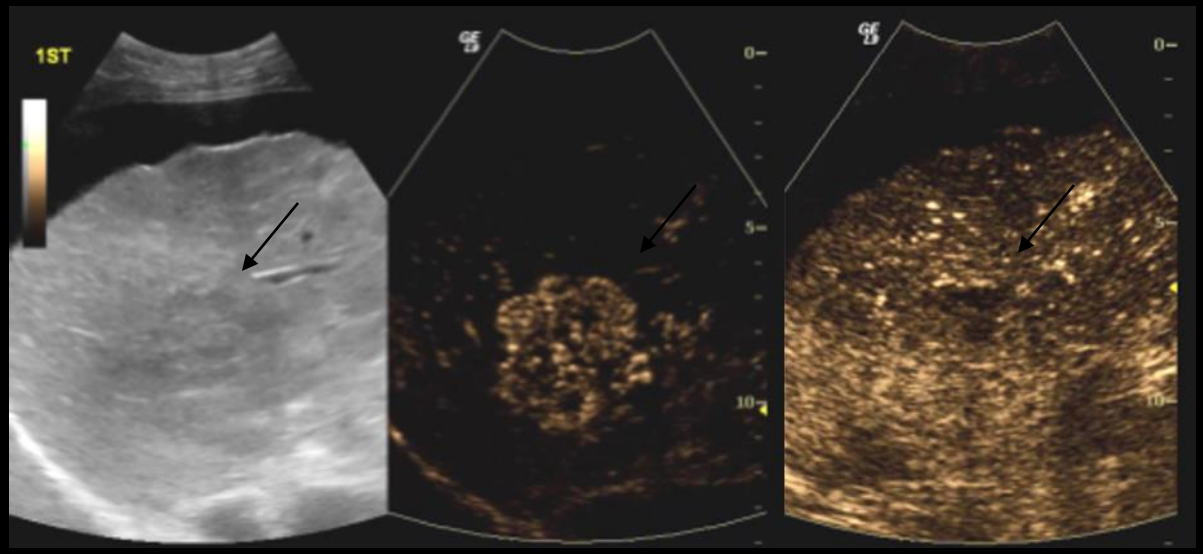

HCC σε άνδρα 72 ετών με κίρρωση σχετιζόμενη με HBV.
Υποηχογενής αλλοίωση με έντονη αρτηριακή ενίσχυση και ήπιο washout χαμηλής έντασης κατά την καθυστερημένη φάση σκιαγράφησης.

Ενδοηπατικό Χολαγγειοκαρκίνωμα (ICC)

Η 2η πιο συχνή πρωτοπαθής κακοήθεια στον κιρρωτικό ασθενή.

Τυπικά CEUS χαρακτηριστικά

- **Ετερογενής ή δακτυλιοειδής (rim like)** αρτηριακή ενίσχυση.
- **Πρώιμο washout** (<60 s), συνήθως έντονο.
- Μεγάλο ποσοστό **ίνωσης** → ανομοιόμορφη ενίσχυση.

Η παρουσία τόσο στοιχείων ICC όσο και HCC μέσα στην ίδια αλλοίωση περιπλέκει περαιτέρω τη διαγνωστική εκτίμηση, συχνά καθιστώντας απαραίτητη τη **βιοψία** σε περιπτώσεις όπου τα απεικονιστικά ευρήματα παραμένουν ασαφή.

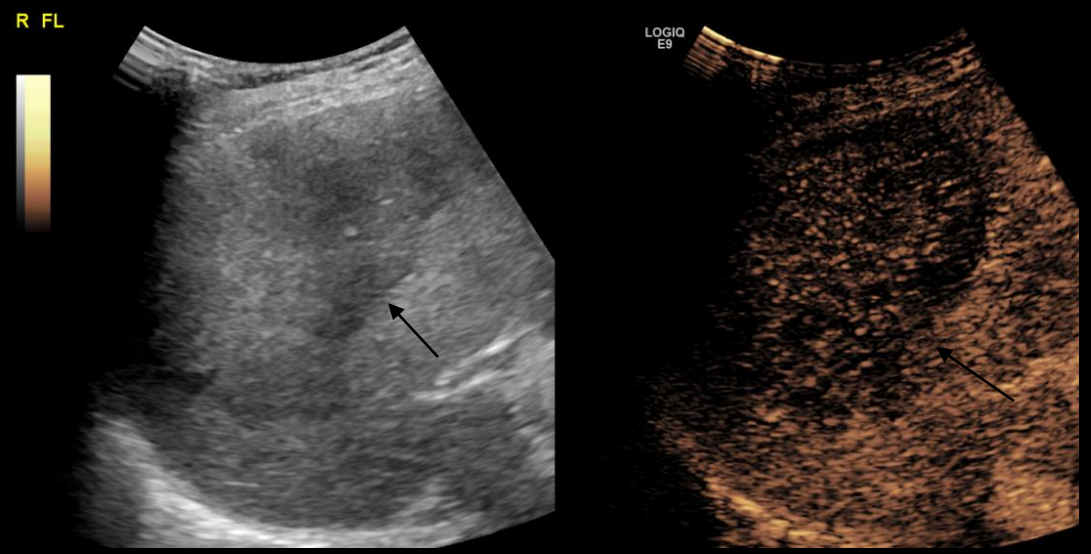

Περιφερικό **ICC** σε άνδρα 87 ετών με κίρρωση σχετιζόμενη με HBV.
Ευμεγέθης ετερογενής αλλοίωση στον δεξιό λοβό του ήπατος, εμφανίζει υπερενίσχυση κατά την αρτηριακή φάση, με πρώιμο washout (< 60 δευτ).

Μεταστάσεις

Λιγότερο συχνές στο κιρρωτικό ήπαρ, λόγω μεταβολών στη μικροκυκλοφορία του.

CEUS χαρακτηριστικά

- Ποικίλη αρτηριακή ενίσχυση (δακτυλιοειδής / ετερογενής / ομοιογενής).
- Πάντα **πρώιμο και έντονο washout (<60 δευτ)**.
- Συχνά πολλαπλές, με έντονο washout σε PVP και LP.

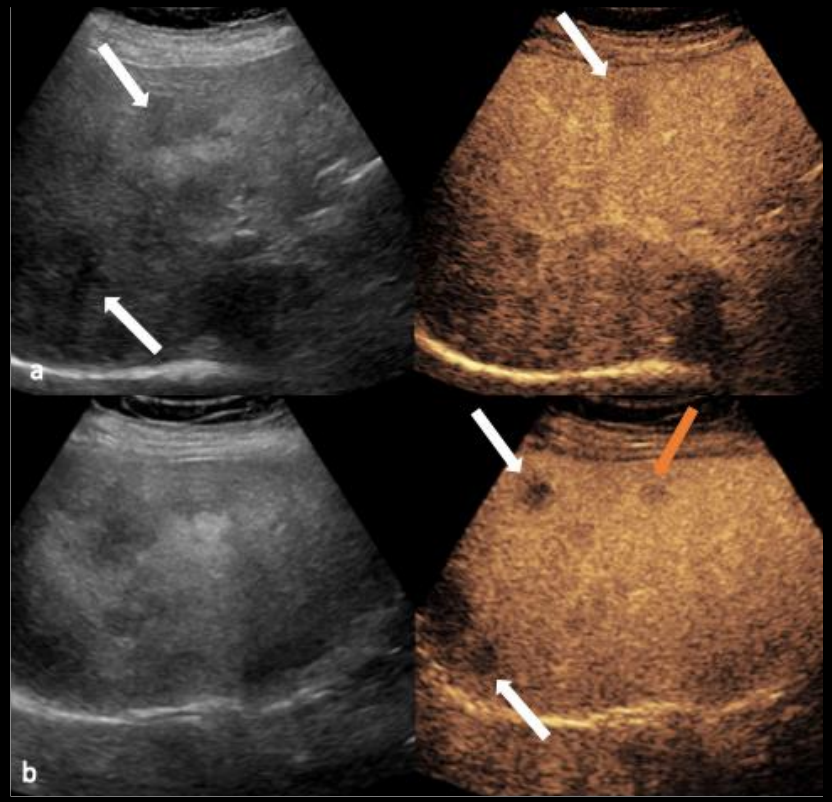

Ηπατικές μεταστάσεις σε 65χρονο άνδρα με κίρρωση σχετιζόμενη με HBV. Πολλαπλές υποηχογενείς βλάβες με έντονο «washout» κατά την πυλαία φλεβική φάση σε σύγκριση με το γύρω ηπατικό παρέγχυμα. Η παθολογοανατομική εξέταση επιβεβαίωσε μεταστάσεις αδενοκαρκινώματος.

Θρόμβωση Πυλαίας Φλέβας

Bland thrombus: καμία ενίσχυση σε όλες τις φάσεις.

Malignant (tumor) thrombus:

- **APHE + washout**
- Παρόμοια ενίσχυση με την **πρωτοπαθή εστία**

CEUS > Doppler για διάκριση

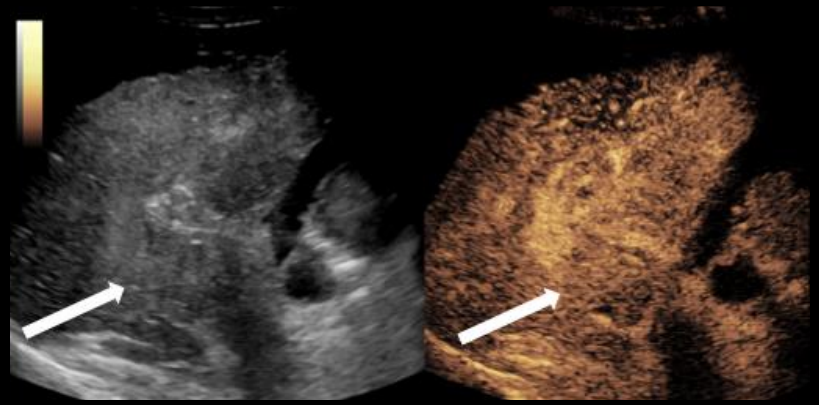

Κακοήθης θρόμβωση της πυλαίας φλέβας σε 65χρονο άνδρα με κίρρωση σχετιζόμενη με HCV.

Παράπλευρη Πυλαιοσυστηματική Κυκλοφορία

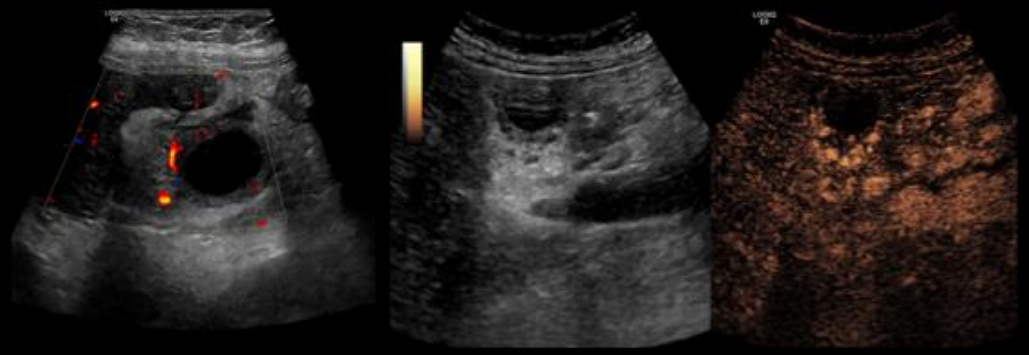

Πυλαιοσυστηματικές παράπλευρες φλέβες γύρω από τη χοληδόχο κύστη σε 70χρονη γυναίκα με κίρρωση σχετιζόμενη με HBV.