Τριπλή σκωληκοειδής απόφυση – Σπάνια ανατομική παραλλαγή

Μπουχαλάκης Ανδρέας[1] Λευκός Πέτρος[2] Σκούπρα Καλλιόπη[2] Κουζιώκα Ειρήνη[2] Χατζηευθυμίου Θωμάς[1] Δικοπούλου Ελευθερία-Λουκρητία[1] Γούδας Τηλέμαχος[1] Δρ. Μαλαμούλη Ιωάννα[3]

1. Ειδικευόμενος/η Ακτινοδιαγνωστικής Γενικό Νοσοκομείο Βόλου ''Αχιλλοπούλειο''
2. Επιμελητής/τρια Α' Ακτινοδιαγνωστικής Γενικό Νοσοκομείο Βόλου ''Αχιλλοπούλειο''
3. Διευθύντρια Ακτινοδιαγνωστικής Γενικό Νοσοκομείο Βόλου ''Αχιλλοπούλειο''

- Η οξεία σκωληκοειδίτιδα αποτελεί μία από τις συχνότερες παθήσεις που καλούνται να αντιμετωπίσουν τα χειρουργικά επείγοντα. Συνήθως απαιτείται απεικονιστικός έλεγχος για την επιβεβαίωση της διάγνωσης, είτε με υπερηχογράφημα είτε με αξονική τομογραφία.
- Οι ανατομικές παραλλαγές στη θέση ή στον αριθμό της σκωληκοειδούς απόφυσης αποτελούν σημαντικά ευρήματα, καθώς επηρεάζουν τόσο τη **διαγνωστική**, όσο και τη **θεραπευτική** προσέγγιση.
- Οι ανατομικές παραλλαγές στη θέση είναι συχνό εύρημα, ενώ οι ανατομικές παραλλαγές στον αριθμό είναι αρκετά σπάνιο εύρημα, με επίσημη ταξινόμηση μόνο στη περίπτωση της διπλής σκωληκοειδούς απόφυσης.
- Όσο αφορά τη τριπλή σκωληκοειδή απόφυση δεν υπάρχει ακόμα ταξινόμηση, καθώς οι βιβλιογραφικές αναφορές είναι ελάχιστες. Σε σύνθετη αναζήτηση στο PUBMED με τους όρους 'triplication of the appendix', 'appendix variations', γίνεται αναφορά ΜΟΝΟ σε τέσσερα άρθρα.
- Η καταγραφή και δημοσίευση κάθε σχετικού περιστατικού συμβάλλει στον **εμπλουτισμό της βιβλιογραφίας**, διευκολύνοντας μελλοντικά την ταξινόμηση αυτής της ανατομικής παραλλαγής.

- Βιβλιογραφικές πηγές της εργασίας:

  - https://pubmed.ncbi.nlm.nih.gov/39720866/
  - https://radiopaedia.org/articles/duplex-appendix
  - https://www.lecturio.com/concepts/colon-cecum-and-appendix/ Εικόνα διαφάνειας 2
  - https://www.researchgate.net/figure/Showing-the-modied-Cave-Wallbridge-classication_tbl1_374013355 Εικόνα διαφάνειας 3

Ανατομικές παραλλαγές θέσεως σκωληκοειδούς απόφυσης

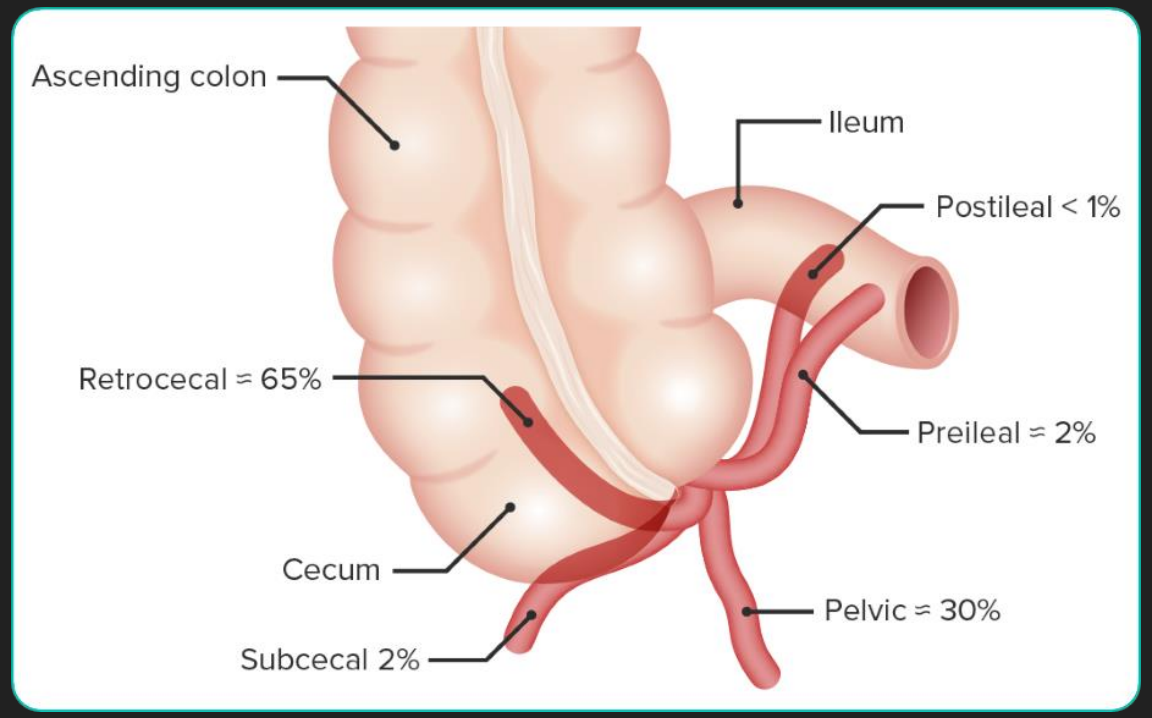

- Συχνό εύρημα
- Πολλαπλές δυνατές θέσεις, με σειρά συχνότητας:
  I. Οπισθοτυφλική
  II. Πυελική
  III. Υποτυφλική
  IV. Εμπροσθοειλεϊκή
  V. Οπισθοειλεϊκή
  VI. Άλλη θέση
- Σημαντικό εύρημα καθώς η παραλλαγή της θέσεως επηρεάζει τόσο την κλινική εικόνα όσο και την απεικόνισή της, με αποτέλεσμα να δημιουργεί πρόβλημα στη διάγνωση σε περίπτωση πάθησης της.
- Επίσης μεγάλης σημασίας η θέση της για το γενικό χειρουργό για τη χειρουργική αφαίρεση της.

Ανατομικές παραλλαγές αριθμού σκωληκοειδούς απόφυσης

Διπλή σκωληκοειδή απόφυση

- Αρκετά σπάνιο εύρημα
- Περιορισμένη βιβλιογραφία
- Αναγνωρισμένη ταξινόμηση (Modified cave-wallbridge classification)
- Σημαντικό εύρημα για τους ίδιους λόγους με τις παραλλαγές θέσεως, καθώς και στην περίπτωση όπου πάσχει η μία σκωληκοειδής απόφυση, μπορεί να υπάρξει ψευδώς αρνητική διάγνωση, εάν απεικονισθεί μόνο η μη πάσχουσα.

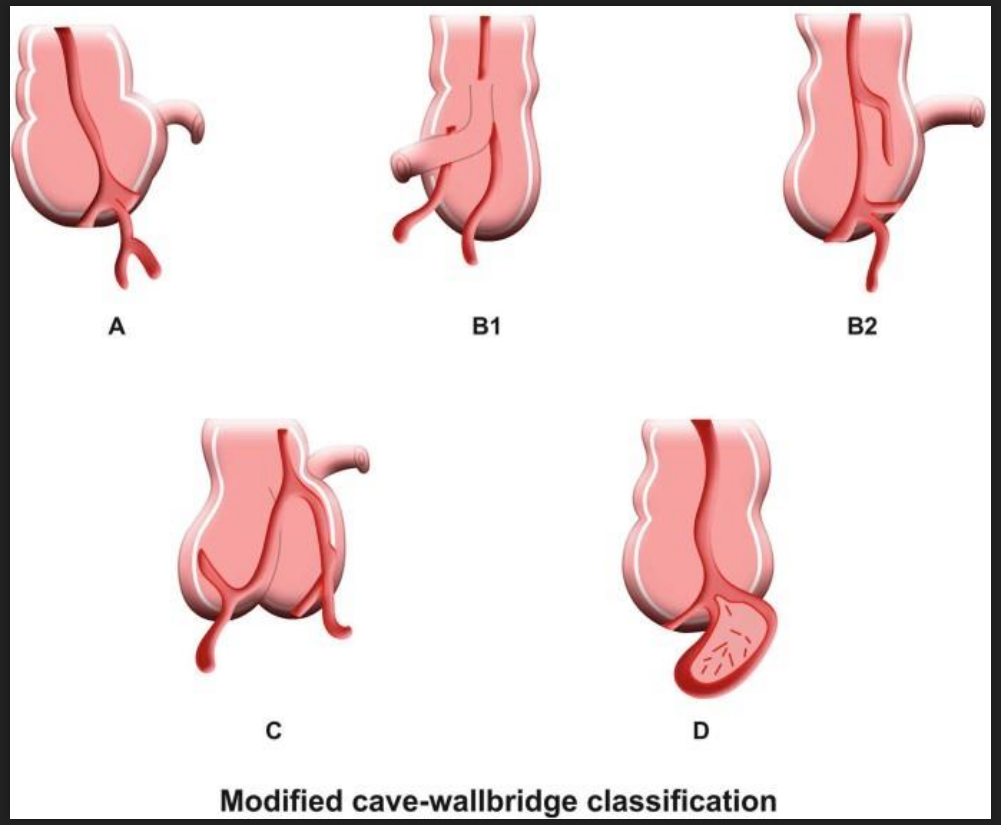

Αναθεωρημένη Ταξινόμηση cave-wallbridge	Περιγραφή της ταξινόμησης της διπλής σκωληκοειδούς απόφυσης
Τύπος A	Μονό τυφλό με μία σκωληκοειδή απόφυση που εκφύεται από φυσιολογική θέση, η οποία παρουσιάζει ατελή διπλασιασμό
Τύπος B1	Δύο σκωληκοειδείς αποφύσεις εκατέρωθεν και συμμετρικά της ειλεοκολικής βαλβίδας (bird type)
Τύπος B2	Μία σκωληκοειδής απόφυση ευρισκόμενη σε φυσιολογική θέση και μία δεύτερη ευρισκόμενη κατά μήκος της κολικής ταινίας (tenia coli type)
Τύπος C	Διπλό τυφλό με μία σκωληκοειδή απόφυση το κάθε ένα από αυτά
Τύπος D	Μία σκωληκοειδής απόφυση με διπλή έκφυση από το τυφλό (horseshoe type)

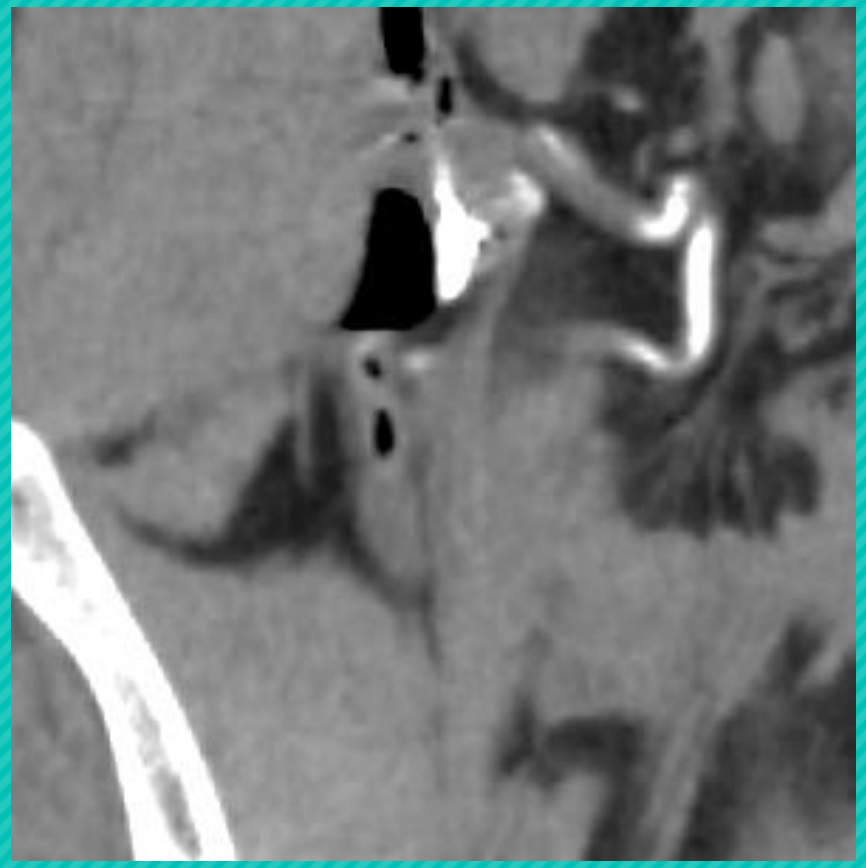

ΠΕΡΙΣΤΑΤΙΚΟ - Τριπλή σκωληκοειδής απόφυση

1. Ασθενής 23 ετών προσήλθε στα επείγοντα με περιομφαλικό άλγος από ωρών.

2. Κατά την κλινική εξέταση ήταν θετικά τα σημεία McBurney και Rebound, χωρίς ωστόσο να παρατηρηθούν αξιόλογοι δείκτες φλεγμονής.

3. Τέθηκε η υποψία οξείας σκωληκοειδίτιδας και ακολούθησε απεικονιστικός έλεγχος.

4. Αρχικά πραγματοποιήθηκε υπερηχογράφημα, όπου διαπιστώθηκαν λεμφαδένες στο δεξιό λαγόνιο βόθρο, χωρίς να αναγνωριστεί η σκωληκοειδής απόφυση.

5. Ο ασθενής υποβλήθηκε στη συνέχεια σε αξονική τομογραφία, η οποία δεν ανέδειξε σημεία φλεγμονής, αλλά αποκάλυψε σπάνια ανατομική παραλλαγή – τριπλή σκωληκοειδή απόφυση.

6. Ο ασθενής νοσηλεύτηκε για παρακολούθηση και έλαβε εξιτήριο την επόμενη ημέρα, παρουσιάζοντας βελτίωση της κλινικής εικόνας χωρίς να χρήζει περαιτέρω παρέμβασης.

- Στην περίπτωση του ασθενούς, η τριπλή σκωληκοειδής απόφυση είχε την εξής μορφή: οι δύο από τις τρεις αποφύσεις εντοπίζονται με κοινή έκφυση (η μία υποτυφλική και η άλλη οπισθοειλεϊκή) στην αναμενόμενη ανατομική θέση και η τρίτη στην πορεία της κολικής ταινίας, σε πιο υψηλό σημείο (οπισθοειλεϊκή).

- Με λίγη φαντασία, ίσως θα μπορούσαμε να χαρακτηρίζαμε την περίπτωση ως μία B2 διπλή σκωληκοειδή απόφυση, εκ της οποίας η κατώτερη απόφυση να είναι μία A διπλή αλλά σε πλήρη διαχωρισμό. Επομένως, θα μπορούσαμε να πούμε ότι έχουμε διπλή σκωληκοειδή απόφυση , μέρους μίας άλλης διπλούς σκωληκοειδούς αποφύσεως, η πιο απλά μια τριπλή.

Υποτυφλική με κοινή έκφυση με την μία οπισθοειλεϊκή απόφυση

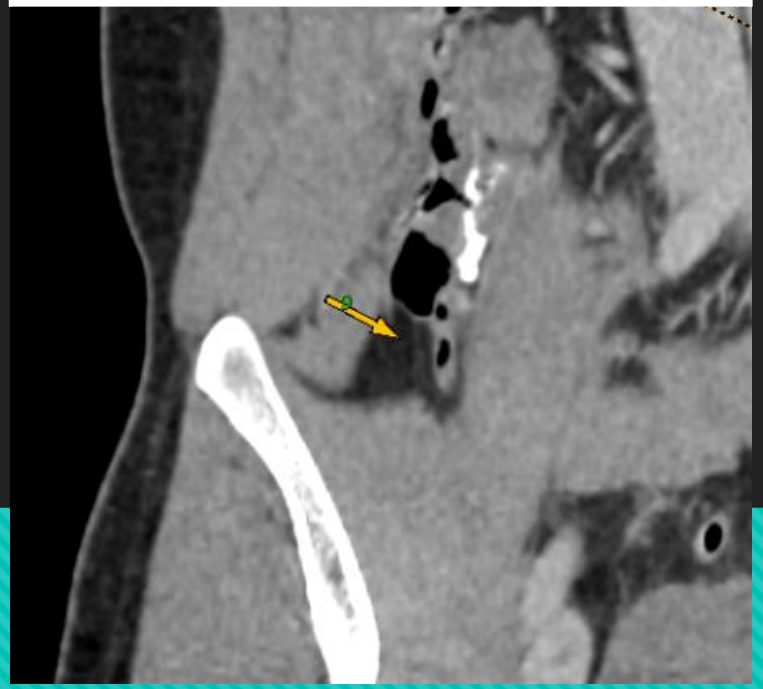

Οπισθοειλεϊκή με κοινή έκφυση με την υποτυφλική απόφυση.

Οπισθοειλεϊκή απόφυση