Ο ΡΟΛΟΣ ΤΗΣ PET/CT ΣΤΗΝ ΑΞΙΟΛΟΓΗΣΗ ΤΗΣ ΕΝΕΡΓΟΤΗΤΑΣ ΤΗΣ ΟΠΙΣΘΟΠΕΡΙΤΟΝΑΪΚΗΣ ΙΝΩΣΗΣ: ΠΑΡΟΥΣΙΑΣΗ ΠΕΡΙΣΤΑΤΙΚΟΥ

Ζωχιός Σπυρίδων, Μανέντη Χρυσάνθη, Τσιμάρα Μαρία, Παπαγεωργίου Χρίστος, Σμηλιωτόπουλος Παναγιώτης, Βασιλοπούλου Ευαγγελία, Αγγελίδης Γρηγόριος, Φατούρου Ανδριανή

Τμήμα Ακτινολογίας, Γενικό Νοσοκομείο Πατρών, Πάτρα, Ελλάδα

Η ΟΠΙΣΘΟΠΕΡΙΤΟΝΑΪΚΗΣ ΙΝΩΣΗ (RPF)

- Σπάνια φλεγμονώδης νόσος, που χαρακτηρίζεται από την ανάπτυξη ινώδους ιστού πέριξ της αορτής και των ουρητήρων, οι οποίοι έλκονται προς τη μέση γραμμή.
- Διακρίνεται σε ιδιοπαθή και δευτεροπαθή μορφή, η δεύτερη σχετιζόμενη με φάρμακα, νεοπλάσματα ή λοιμώξεις.
- Το FDG PET/CT δεν αποτελεί την αρχική εξέταση για την αναγνώριση της RPF — αυτή γίνεται συνήθως με CT ή MRI.
- Το PET/CT μπορεί να συμβάλει ουσιαστικά στη διαφορική διάγνωση, στην ανάδειξη της αιτιολογίας και της ενεργότητας/μεταβολικής δραστηριότητας της ίνωσης.

ΣΚΟΠΟΣ – ΥΛΙΚΟ - ΜΕΘΟΔΟΙ

- **Σκοπός:** Να αξιολογηθεί η χρησιμότητα του PET/CT στην εκτίμηση της ενεργότητας της οπισθοπεριτοναϊκής ίνωσης (RPF).

- **Υλικό:**
  - Ασθενής με γνωστό ιστορικό **RPF** από το 2012, υπό **μακροχρόνια θεραπεία με κορτικοστεροειδή, ινσουλίνη και μετφορμίνη**.
  - Σταθερή κλινική εικόνα, χωρίς νεοεμφανιζόμενα συμπτώματα από το ουροποιητικό ή το αγγειακό σύστημα.

- **Μέθοδος:**
  - Ο ασθενής υποβλήθηκε σε PET/CT μετά από ενδοφλέβια χορήγηση 6,8 mCi ^{18}F-FDG και αναμονή 60 min για την πρόσληψη του ραδιοφαρμάκου.
  - Χορηγήθηκε μικρή per os ποσότητα γαστρογραφίνης.
  - Ο έλεγχος περιέλαβε τομές από τη βάση του κρανίου μέχρι τη μεσότητα των μηρών.
  - Η ανάλυση της εξέτασης περιέλαβε ποιοτική εκτίμηση της κατανομής FDG όσο και ποσοτική μέτρηση των τιμών SUVmax, για την εκτίμηση της μεταβολικής δραστηριότητας.

ΑΠΟΤΕΛΕΣΜΑΤΑ

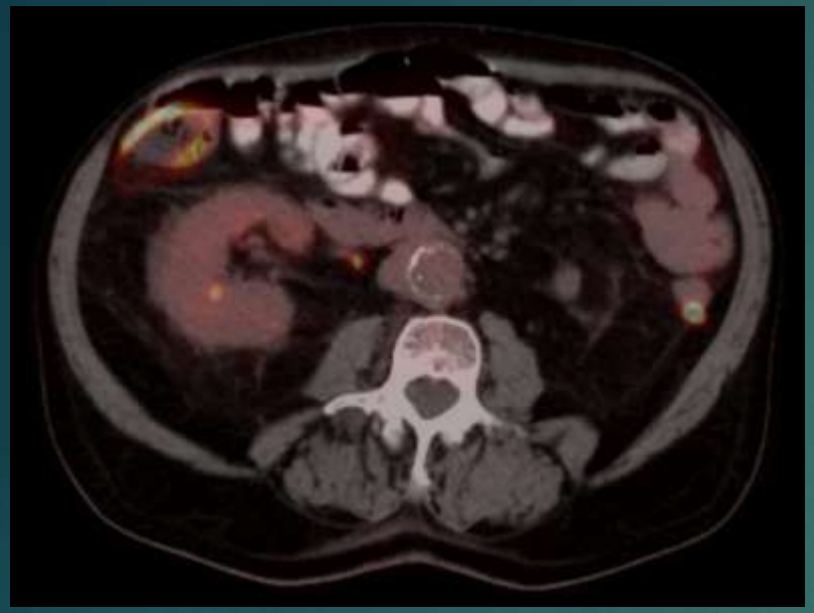

- **SUV (Standardized Uptake Value):**

- ο βασικός ποσοτικός δείκτης του PET/CT
- εκφράζει τον βαθμό πρόσληψης του 18F-FDG από έναν ιστό, προσαρμοσμένο για τη χορηγηθείσα δόση και το σωματικό βάρος.
- SUVmax: ενεργή RPF όταν >4–5, ανενεργή/ινώδης όταν <3 (χαμηλή ή μηδενική πρόσληψη).

Ο ΑΣΘΕΝΗΣ ΜΑΣ

- **SUVmax 0–2**, ομοιογενής, συμμετρική, διάχυτη, χαμηλή πρόσληψη ⟹ **Ανενεργής RPF**
- Διάχυτα αυξημένη πρόληψη FDG στο παχύ έντερο, οφειλόμενη σε λήψη μετφορμίνης
- Δεν ελέγχονται υπερμεταβολικοί ενδοκοιλιακοί ή πυελικοί λεμφαδένες

ΣΥΖΗΤΗΣΗ

ΡΟΛΟΣ ΤΟΥ PET/CT ΣΤΗΝ PRF

- **Διάκριση ενεργούς από ανενεργή νόσο** μέσω της μέτρησης της πρόσληψης FDG (SUVmax).
- **Διαφορική διάγνωση** μεταξύ RPF και νεοπλασματικών διεργασιών, όπως λέμφωμα ή μεταστατική νόσος:

1. RPF: μέτρια, διάχυτη πρόσληψη FDG – **4 < SUVmax < 10-12** # λέμφωμα/ μεταστάσεις: έντονη, εστιακή πρόσληψη FDG – **SUVmax > 10-12**
2. Λέμφωμα: πολλοί, έντονα υπερμεταβολικοί λεμφαδένες # RPF: λιγότεροι και μικρότεροι λεμφαδένες με μέτρια πρόσληψη FDG
3. RPF: εξωπεριτοναϊκή συμμετοχή (παγκρεατική, σιελογόνων, θυρεοειδική ή νεφρική) με ήπιο FDG uptake # λέμφωμα/μεταστάσεις: συχνή συμμετοχή σπληνός, παγκρέατος, πνευμόνων και οστών με πολύ υψηλό FDG uptake

- **Σχεδιασμός βιοψίας** αυξάνοντας την απόδοση της δειγματοληψίας από τις μεταβολικά ενεργές περιοχές
- **Αξιολόγηση της ανταπόκρισης στη θεραπεία και, συνεπώς, προσαρμογή της θεραπείας**

ΠΕΡΙΟΡΙΣΜΟΙ ΤΟΥ PET/CT ΣΤΗΝ RPF

- **False positives** ⟶ Το PET/CT καταγράφει μεταβολική δραστηριότητα, όχι ειδικά RPF - related φλεγμονή
  - Λοιμώξεις
  - Νεοπλάσματα
  - Φάρμακα (μετφορμίνη → αυξημένη εντερική πρόσληψη)
- **False negatives** ⟶ Μικρές, λεπτές ζώνες φλεγμονής μπορεί να μην ανιχνευτούν σε πολύ χρόνια ινωτική φάση
- **Δεν καθορίζει αιτιολογία** (ιδιοπαθής vs δευτεροπαθής RPF)
- **Κόστος και διαθεσιμότητα** ⟶ ακριβή εξέταση, μη ευρέως διαθέσιμη, υψηλής ακτινοβολίας

ΣΥΜΠΕΡΑΣΜΑΤΑ

- Το 18F-FDG PET/CT αποτελεί πολύτιμο εργαλείο για τη διάγνωση της οπισθοπεριτοναϊκής ίνωσης και τη διάκριση της ενεργούς από την ανενεργή RPF.
- Συμβάλλει στην εξατομίκευση της θεραπείας και στην αποφυγή περιττών βιοψιών.
- Χρήσιμο για την παρακολούθηση ασθενών με RPF.

ΒΙΒΛΙΟΓΡΑΦΙΑ

1. **Vaglio A, Salvarani C, Buzio C.** Retroperitoneal fibrosis. Lancet. 2006;367(9506):241-251.
2. **Urban ML, Palmisano A, Corradi D, et al.** Retroperitoneal fibrosis: evolving concepts. Rheum Dis Clin North Am. 2013;39(2):365-381.
3. **Cronin CG, Lohan DG, Blake MA, Roche C, McCarthy P, Murphy JM.** Retroperitoneal fibrosis: a review of clinical features and imaging findings. AJR Am J Roentgenol. 2008;191(2):423-431.
4. **Zhang JQ, He Y, Zhou Q, et al.** 18F-FDG PET/CT in the evaluation of IgG4-related disease: a systematic review. Clin Exp Rheumatol. 2021;39 Suppl 132(2):172-180.
5. **Rhee RL, Hafez MJ, Carruthers MN, et al.** The role of 18F-FDG PET in the diagnosis, surveillance, and treatment response of IgG4-related disease. Rheumatology (Oxford). 2020;59(7):1684-1692.
6. **Oka N, Kawasaki T, Sumida T, et al.** FDG-PET/CT findings in patients with retroperitoneal fibrosis. Clin Nucl Med. 2013;38(2):88-93.
7. **Vaglio A, Maritati F.** Idiopathic retroperitoneal fibrosis. J Am Soc Nephrol. 2016;27(7):1880-1889.
8. **Zhang JQ, He Y, Zhou Q, et al.** 18F-FDG PET/CT in the evaluation of IgG4-related disease: a systematic review. Clin Exp Rheumatol. 2021;39 Suppl 132(2):172-180.(Καλύπτει ενεργότητα, εξω-RPF εντοπίσεις, χρησιμότητα PET/CT στη συνολική εκτίμηση IgG4-RD.)
9. **Maritati F, Corradi D, Versari A, et al.** 18F-FDG PET/CT in the diagnosis and follow-up of idiopathic retroperitoneal fibrosis. Clin Rheumatol. 2018;37(8):2183–2191.