ΠΕΡΙΣΤΑΤΙΚΟ ΜΙΚΡΟΒΙΑΚΗΣ ΜΑΣΤΙΤΙΔΑΣ ΣΕ ΑΣΘΕΝΗ ΜΕ ΔΙΑΠΥΗΤΙΚΗ ΙΔΡΩΤΑΔΕΝΙΤΙΔΑ: ΥΠΕΡΗΧΟΓΡΑΦΙΚΗ ΠΡΟΣΕΓΓΙΣΗ

ΜΑΡΜΑΡΑ ΕΛΕΝΗ, ΡΟΖΑΝΗ ΙΣΜΗΝΗ, ΤΣΑΜΗΣ ΑΘΑΝΑΣΙΟΣ,

ΣΤΑΪΚΟΠΟΥΛΟΣ ΓΕΩΡΓΙΟΣ, ΠΑΠΠΑΣ ΑΝΑΣΤΑΣΙΟΣ, ΑΜΠΖΙΑΝΙΤΖΕ ΝΑΤΑΛΙΑ

Ν.Θ.Π «ΠΑΜΜΑΚΆΡΙΣΤΟΣ», ΑΘΉΝΑ

ΕΚΠΑΙΔΕΥΤΙΚΟΙ ΣΤΟΧΟΙ

Η διαπυητική ιδρωταδενίτιδα (Δ.Ι.) αποτελεί μια χρόνια φλεγμονώδη δερματοπάθεια που εκδηλώνεται με την ύπαρξη υποτροπιαζόντων, επώδυνων, φλεγμονωδών, υποδόριων οζιδίων. Οι βλάβες αναπτύσσονται συνήθως σε περιοχές όπου εδράζονται αποκρινείς αδένες (μασχάλες, περιγεννητική περιοχή). Μπορεί να οδηγήσουν σε σχηματισμό αποστηματίων, συριγγίων και ουλοποίηση.

Στόχος της παρούσας είναι η ανάδειξη της χρησιμότητας του υπερηχογραφήματος στη μελέτη και στην παρακολούθηση των εκδηλώσεων της νόσου.

ΥΛΙΚΟ

Γυναίκα 28 ετών, με δεκατική πυρετική κίνηση, δυσουρικά ενοχλήματα και ευαισθησία στον αριστερό μαστό.

Ατομικό ιστορικό: διαπυητική ιδρωταδενίτιδα

Εργαστηριακός έλεγχος: λευκοκυττάρωση (11.100 WBC), αυξημένη τιμή ουρίας (55) και κρεατινίνης (1,39), αυξημένη CRP (151) και άφθονα πυοσφαίρια και μικροοργανισμούς στη γενική ούρων.

Η ασθενής τέθηκε σε θεραπεία για λοίμωξη ουροποιητικού. Δύο ημέρες μετά η ασθενής ανέφερε επιδείνωση της μαστοδυνίας, οίδημα του ΑΡ μαστού και ανάπτυξη τοπικής ερυθρότητας.

Ζητήθηκε U/S μαστών.

U/S μαστών

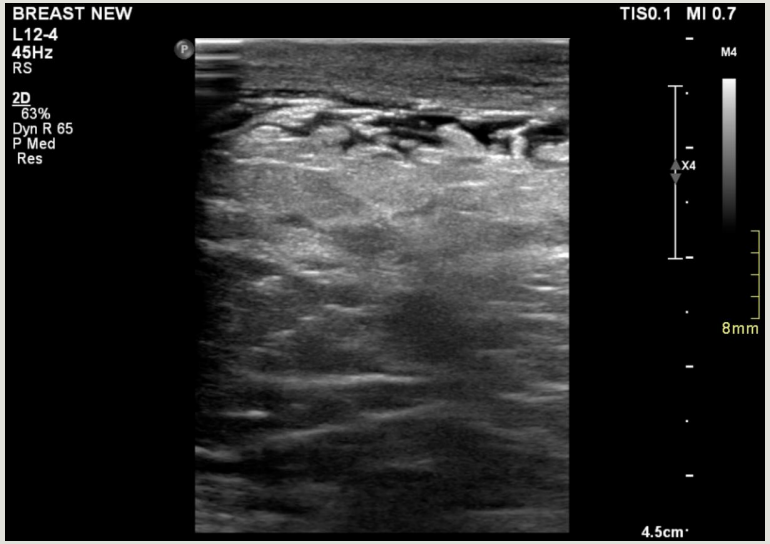

- Μεγάλου βαθμού πάχυνση του δέρματος.
- Απώλεια της υπερηχογραφικής διάκρισης των φυσιολογικών ανατομικών στοιχείων (πόρων, λόβιων) του μαστού.
- Το παρέγχυμα ελέγχθηκε ηχογενές, με μη συμπιεστούς γαλακτοφόρους πόρους
- Ορατά λεμφαγγεία ορατά και έντονη αιμάτωση στον έλεγχο με Doppler.

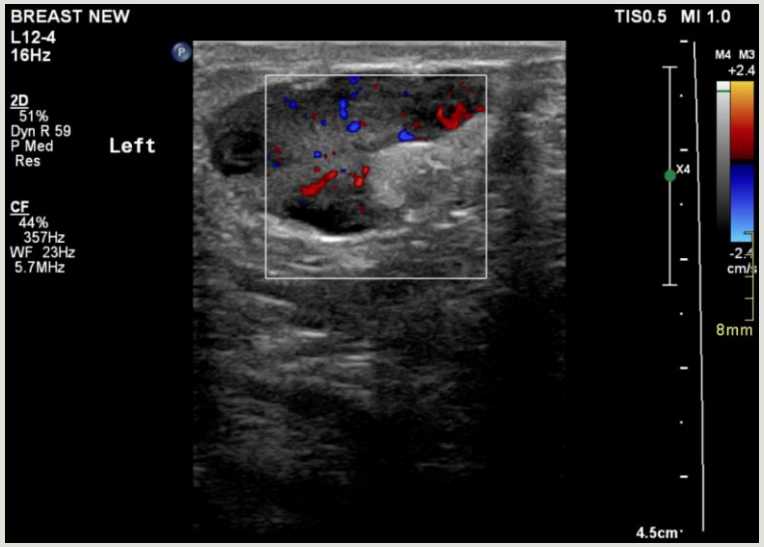

- Στην περιφέρεια του άνω και έξω τεταρτημορίου του μαστού ελέγχθηκε υποηχογενής συμπαγής αλλοίωση διαμέτρου περί τα 3,5 εκ με έντονη αιμάτωση, συμβατή με φλεγμονώδη όζο στα πλαίσια διαπυητικής ιδρωταδενίτιδας.
- Στη σύστοιχη μασχάλη ανιχνεύθηκε λεμφαδενικό block διαμέτρου 4 εκ με ασύμμετρη απεικόνιση και έντονη αιμάτωση.

Η ασθενής καλύφθηκε με αντιβιοτική θεραπεία και επανελέγχθηκε με U/S μαστών μετά 5ημέρου.

BREAST NEW
L12-4
45Hz
RS
2D
63%
Dyn R 65
P Med
Res
TIS0.1 MI 0.7
M4
X4
8mm
4.5cm

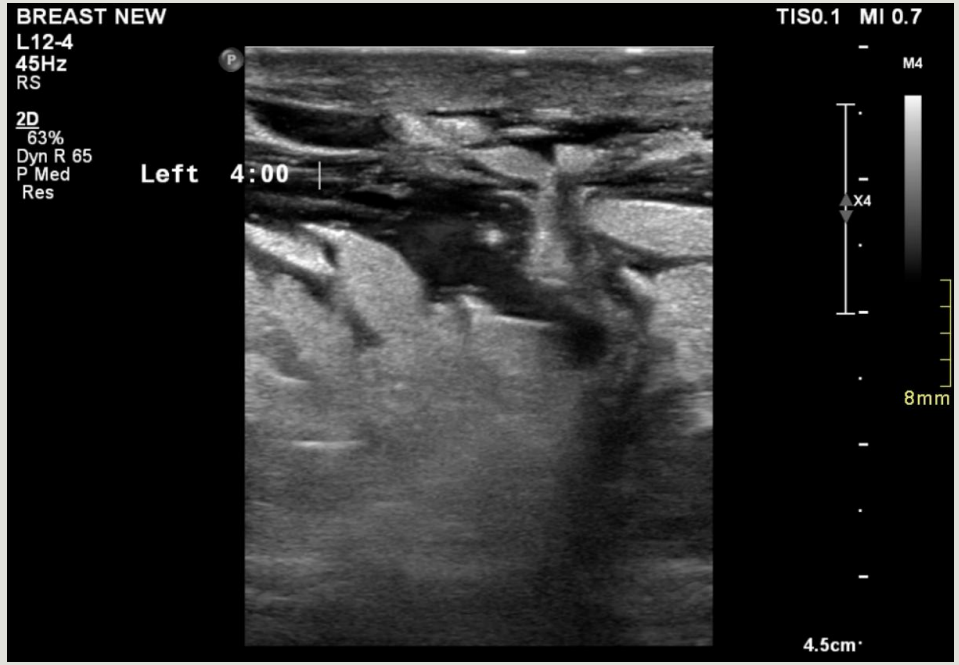
BREAST NEW
L12-4
45Hz
RS
2D
63%
Dyn R 65
P Med
Res
Left 4:00
TIS0.1 MI 0.7
M4
X4
8mm
4.5cm

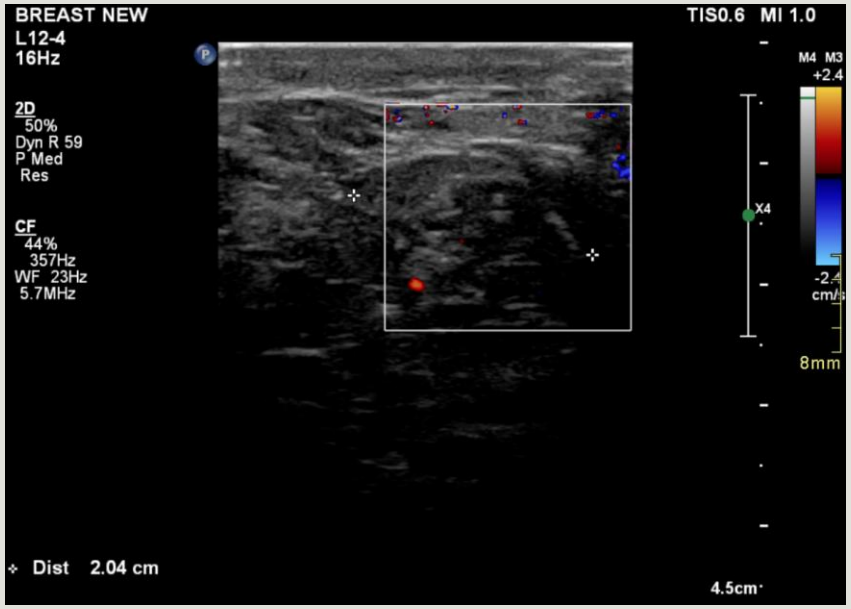
BREAST NEW
L12-4
16Hz
2D
50%
Dyn R 59
P Med
Res
CF
44%
357Hz
WF 23Hz
5.7MHz
TIS0.6 MI 1.0
M4 M3
+2.4
-2.4
cm/s
X4
8mm
Dist 2.04 cm
4.5cm

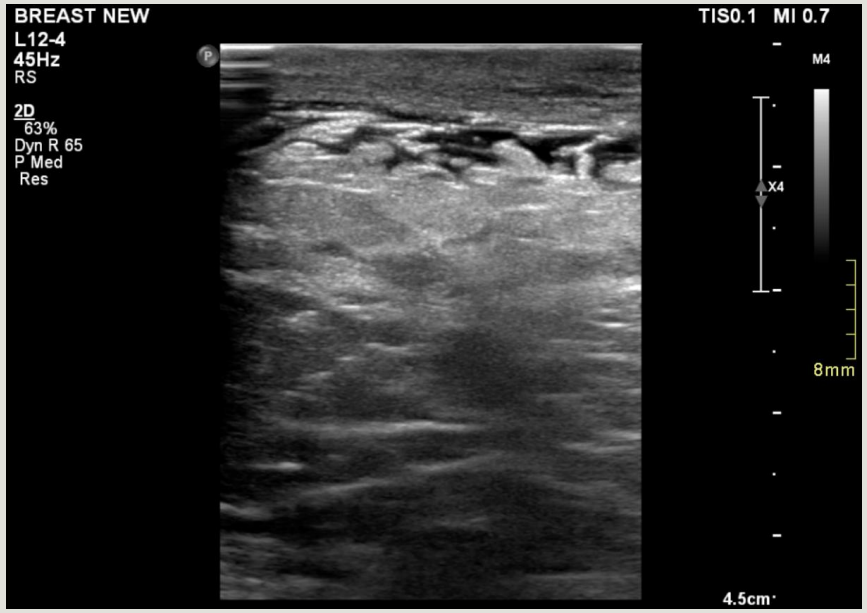
BREAST NEW
L12-4
45Hz
RS
2D
63%
Dyn R 65
P Med
Res
TIS0.1 MI 0.7
M4
X4
8mm
4.5cm

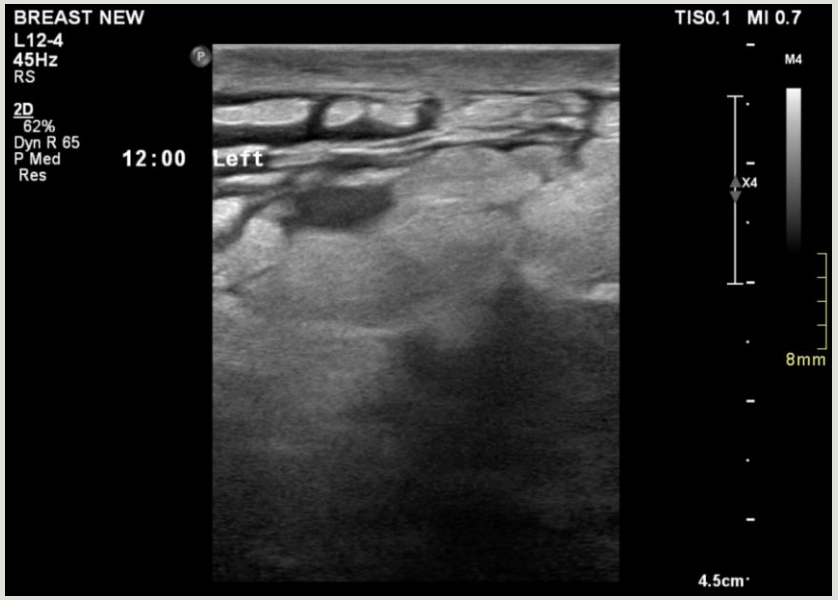

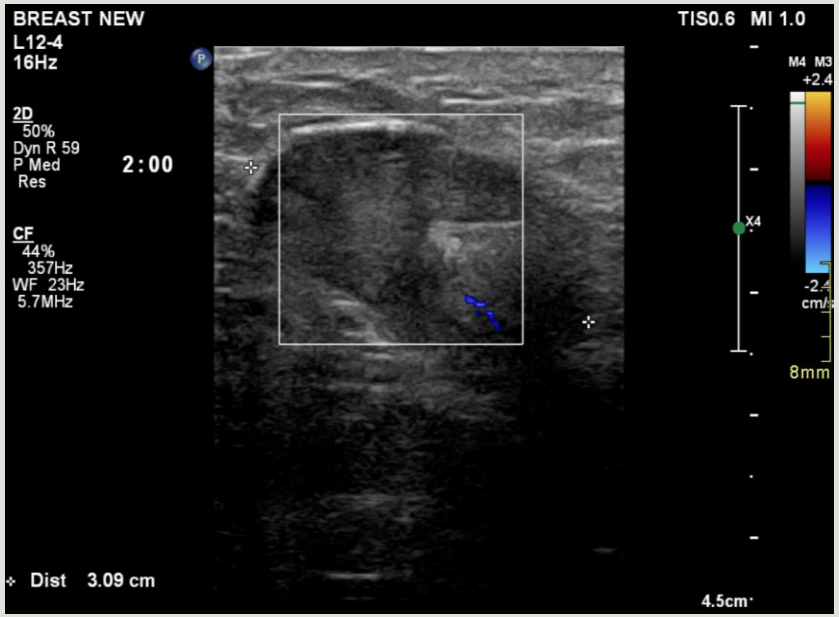

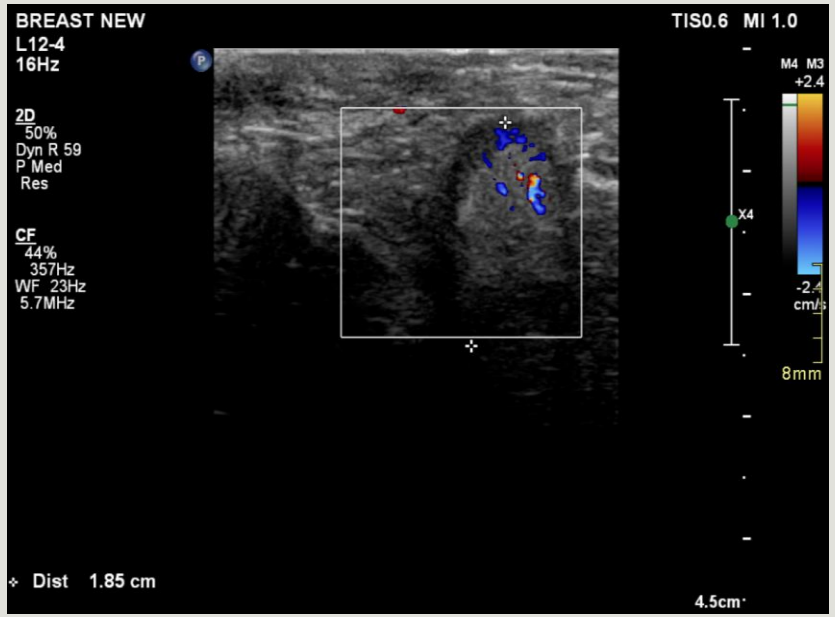

Επαναληπτικό U/S μαστών

- Μείωση διαμέτρου των λεμφαδένων της μασχάλης.
- Μείωση της πάχυνσης του δέρματος τοπικά.

Η ασθενής εξήλθε με οδηγίες για την ολοκλήρωση της θεραπείας και επανέλεγχο.

Το υπερηχογράφημα μαστών αποτελεί μια ευρέως διαθέσιμη, μη επεμβατική και ασφαλή τεχνική για τη διερεύνηση της μαστίτιδας, των επιπλοκών και της πορείας αυτής.