24ο ΠΑΝΕΛΛΗΝΙΟ ΑΚΤΙΝΟΛΟΓΙΚΟ ΣΥΝΕΔΡΙΟ
Χτίζοντας γέφυρες με το Μέλλον
11-14 Δεκεμβρίου 2025
Ξενοδοχείο Αθηναϊς ΑΘΗΝΑ
radiologycongress.gr

ΓΕΝΙΚΟ ΝΟΣΟΚΟΜΕΙΟ ΛΑΡΙΣΑΣ

ΠΕΡΙΣΤΑΤΙΚΟ ΟΠΙΣΘΟΠΕΡΙΤΟΝΑΙΚΗΣ ΙΝΩΣΗΣ ΜΕ ΠΡΩΤΗ ΕΚΔΗΛΩΣΗ ΑΠΟΦΡΑΚΤΙΚΗ ΟΥΡΟΠΑΘΕΙΑ

Νινίκα Αναστασία[1], Ψωμά Φωτεινή[1], Λάκογλου Παντελεήμων[1], Εξάρχου Μαρία-Ειρήνη[1], Τασούδη Άννα[1], Φλώρος Θεόδωρος[2], Σγάντζου Ιωάννα[2], Αλεξίου Ευάγγελος[3]

1. Ειδικευόμενος Ιατρός, Ακτινοδιαγνωστικό τμήμα, Γενικό Νοσοκομείο Λάρισας
2. Ακτινολόγος, Ακτινοδιαγνωστικό τμήμα, Γενικό Νοσοκομείο Λάρισας
3. Διευθυντής – Συντονιστής, Ακτινοδιαγνωστικό Τμήμα, Γενικό Νοσοκομείο Λάρισας

Εισαγωγή

Η οπισθοπεριτοναϊκή ίνωση (RPF) χαρακτηρίζεται από ανάπτυξη ινοφλεγμονώδους ιστού συνηθέστερα γύρω από το υπονεφρικό τμήμα της κοιλιακής αορτής, την κάτω κοίλη φλέβα και τα λαγόνια αγγεία(1,2). Η συχνότητά της είναι περίπου 1,3/100.000 ανθρώπους, με μέση ηλικία εμφάνισης τα 40-65 έτη, ενώ επηρεάζει στην ίδια αναλογία άνδρες και γυναίκες. Η αιτιολογία είναι άγνωστη και στα 2/3 των περιπτώσεων δεν αναγνωρίζεται κάποιο σαφές αίτιο, ενώ το υπόλοιπο των περιπτώσεων οφείλεται σε δευτεροπαθείς αιτίες όπως φαρμακευτικοί παράγοντες, κακοήθειες ή λοιμώξεις. Εάν διαγνωσθεί εγκαίρως η καλοήθης μορφή έχει πολύ καλή πρόγνωση, εν αντιθέση με την κακοήθη αρχή αυτής, που αν και είναι πιο σπάνια, παρουσιάζει αρκετά μειωμένο προσδόκιμο ζωής(1).

Σκοπός

Παρουσίαση περιστατικού αποφρακτικής ουροπάθειας λόγω ανάπτυξης οπισθοπεριτοναϊκής ίνωσης και η σημασία της απεικόνισης με αξονική τομογραφία προς ανάδειξη του αιτίου.

Υλικό-Μέθοδοι

Άνδρας 54 ετών προσήλθε λόγω οξείας νεφρικής βλάβης και ανουρίας, με ιστορικό αδυναμίας, καταβολής και ουρολοιμώξεων. Υποβλήθηκε σε US νεφρών που ανέδειξε διάταση των πυελοκαλυκικών συστημάτων άμφω και στη συνέχεια σε CT ουρογραφία, η οποία ανέδειξε ιστό μαλακών μορίων που περιβρόγχιζε το υπονεφρικό τμήμα της κοιλιακής αορτής, επεκτείνονταν έως τις κοινές λαγόνιες αρτηρίες με παγίδευση των ουρητήρων και διάταση της ουροφόρου οδού κεντρικότερα. Ως κύρια διάγνωση τέθηκε RPF. Ακολούθησε τοποθέτηση stent και παραπομπή του ασθενούς σε ρευματολογική κλινική για περαιτέρω διερεύνηση και βιοψία του ιστού. Τα αποτελέσματα επιβεβαίωσαν την κλινική υποψία RPF.

Αποτελέσματα CT

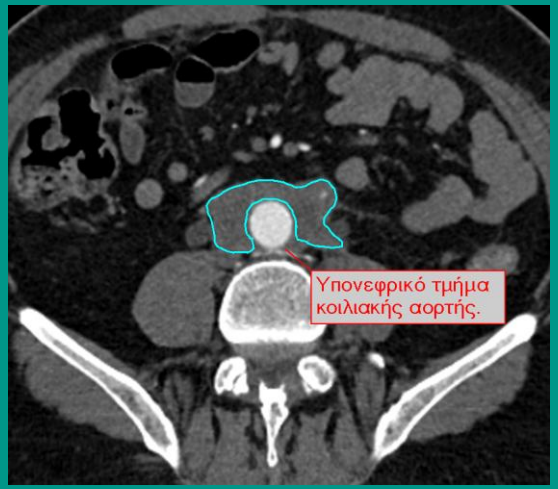

Εικόνα 1 - CT ουρογραφία σε εγκάρσιο επίπεδο - αρτηριακή φάση.
Απεικόνιση υπονεφρικού τμήματος της κοιλιακής αορτής, χωρίς παρεκτόπιση ή διάταση. Ανεδείχθη περιαορτικός ιστός μαλακών μορίων (γαλάζιο περίγραμμα).

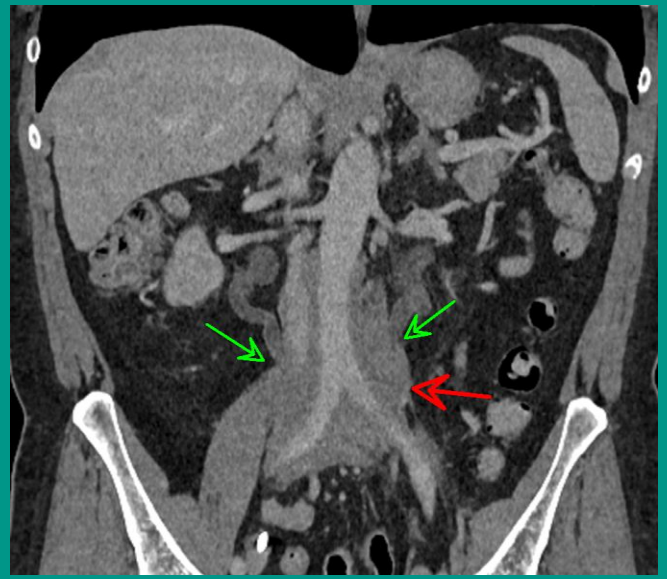

Εικόνα 2 - CT ουρογραφία σε στεφανιαία ανασύνθεση. Πρόσθετος ιστός (κόκκινο βέλος) πέριξ του υπονεφρικού τμήματος της κοιλιακής αορτής, με παγίδευση των ουρητήρων (πράσινα βέλη), επέκταση έως το διχασμό καθώς και πέριξ του εγγύς τμήματος των κοινών λαγονίων αρτηριών. Ενδεικτικά η συνολική κεφαλουραία έκταση του εν λόγω ιστού μετρήθηκε ~10,6εκ.

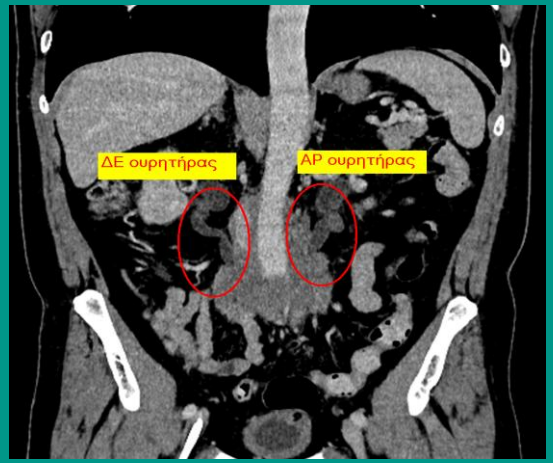

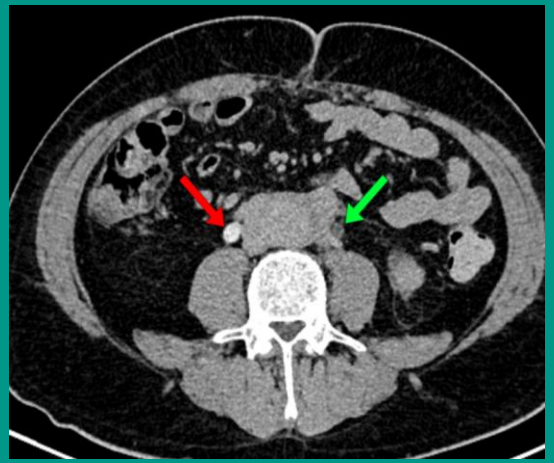

*ΔΕ ουρητήρας (κόκκινο βέλος)
ΑΡ ουρητήρας (πράσινο βέλος)

Εικόνα 3 - CT ουρογραφία σε στεφανιαία ανασύνθεση. Ανάδειξη της διάτασης αμφότερων των πυελοκαλυκικών συστημάτων.

Εικόνα 4,5 - CT ουρογραφία σε στεφανιαίο και εγκάρσιο επίπεδο. Αναδεικνύεται περιβρογχισμός των ουρητήρων εντός του περιαορτικού ιστού.

Συμπέρασμα

Η οπισθοπεριτοναϊκή ίνωση είναι μία σπάνια οντότητα, που εξελίσσεται βραδέως με μη ειδικά συμπτώματα, όπως κακουχία, ανορεξία,απώλεια βάρους, δεκατική πυρετική κίνηση και οσφυαλγία[1]. Μία από τις συνηθέστερες επιπλοκές είναι η παγίδευση των ουρητήρων η οποία οδηγεί σε αποφρακτική ουροπάθεια και εν δυνάμει σε νεφρική ανεπάρκεια. Στην προκειμένη περίπτωση η αξονική τομογραφία συνέβαλε στην ανάδειξη του περιαορτικού ιστού και την διαφορική διάγνωση από άλλες αιτίες αποφρακτικής ουροπάθειας. Οι απεικονιστικές τεχνικές, ιδιαίτερα η πολυτομική αξονική τομογραφία και η μαγνητική τομογραφία, θεωρούνται οι ενδεδείγμένες απεικονιστικές μέθοδοι, για τη διερεύνηση και την παρακολούθηση αυτής της οντότητας[1,3,4]. Ωστόσο, η ιστοπαθολογική εξέταση παραμένει καταλυτική για την οριστική διάγνωση της οπισθοπεριτοναϊκής ίνωσης, καθώς τα κλινικοεργαστηριακά και απεικονιστικά χαρακτηριστικά καλοήθους και κακοήθους αρχής, συχνά επικαλύπτονται[1,4].

Βιβλιογραφία

1.Caiafa RO, Vinuesa AS, Izquierdo RS, Paño Brufau B, Ayuso Colella JR, Nicolau Molina C. Retroperitoneal Fibrosis: Role of Imaging in Diagnosis and Follow-up. *Radiographics*. 2021;41(6):1781–1796.

2.Vaglio A, Salvarani C, Buzio C. Retroperitoneal fibrosis. *Lancet*. 2006;367:241–251.

3.Cohan R.H, Shampain K.L, Francis I.R, Davenport M.S, Wolf J.S, Marder W, Swartz R.D. Imaging appearance of fibrosing diseases of the retroperitoneum: can a definitive diagnosis be made? *Abdom Radiol (NY)*. 2017;42:1907–1918.

4.Czerniak S, Mathur M. Multimodality imaging review of retroperitoneal fibrosis. *Abdom Radiol (NY)*. 2025;50:1–12.

5.Ranschaert E, Le L, Knipe H, et al. Retroperitoneal fibrosis. Reference article. Radiopaedia.org. 2025.