ΑΝΕΥΡΥΣΜΑ ΠΥΛΑΙΑΣ ΦΛΕΒΑΣ
PVA

παρουσίαση ενδιαφέροντος περιστατικού

ΜΑΝΤΖΙΟΥ ΕΥΑΓ., ΤΑΡΕ ΕΙΡ., ΖΙΒΑΝΙ ΣΥΛ., ΠΑΠΑΓΙΑΝΝΗ ΑΓ., ΠΑΠΑΔΗΜΗΤΡΙΟΥ ΑΝ., ΤΣΩΚΟΥ ΕΛ., ΤΖΑΝΝΕΤΑΚΗ ΑΡ., ΧΑΛΑΖΩΝΙΤΗΣ ΑΘ.
ΤΜΗΜΑ ΑΞΟΝΙΚΟΥ ΤΟΜΟΓΡΑΦΟΥ-ΑΚΤΙΝΟΔΙΑΓΝΩΣΤΙΚΟΥ ΕΡΓΑΣΤΗΡΙΟΥ Γ.Ν.Α <ΑΛΕΞΑΝΔΡΑΣ>

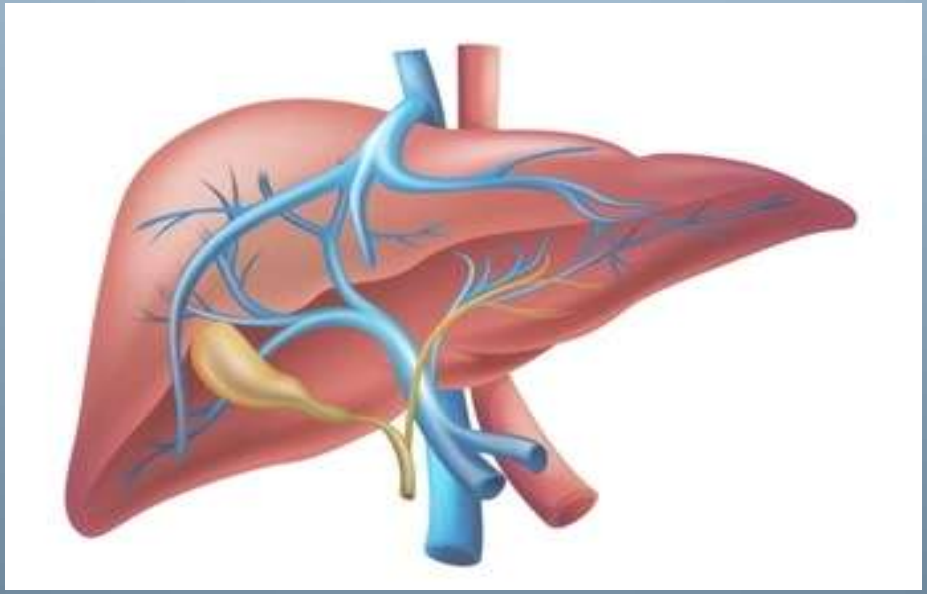

Σκοπός της παρουσίασης:

- Επιδημιολογία και σπανιότητα των ανευρυσμάτων της πυλαίας φλέβας
- Αιτιολογία
- Κλινική εικόνα
- Απεικονιστικά ευρήματα

PVA : εντοπισμένη/σακκοειδής ή διάχυτη/ατρακτοειδής παθολογική διάταση της πυλαίας φλέβας, με διάμετρο μεγαλύτερη των **20–22 mm**

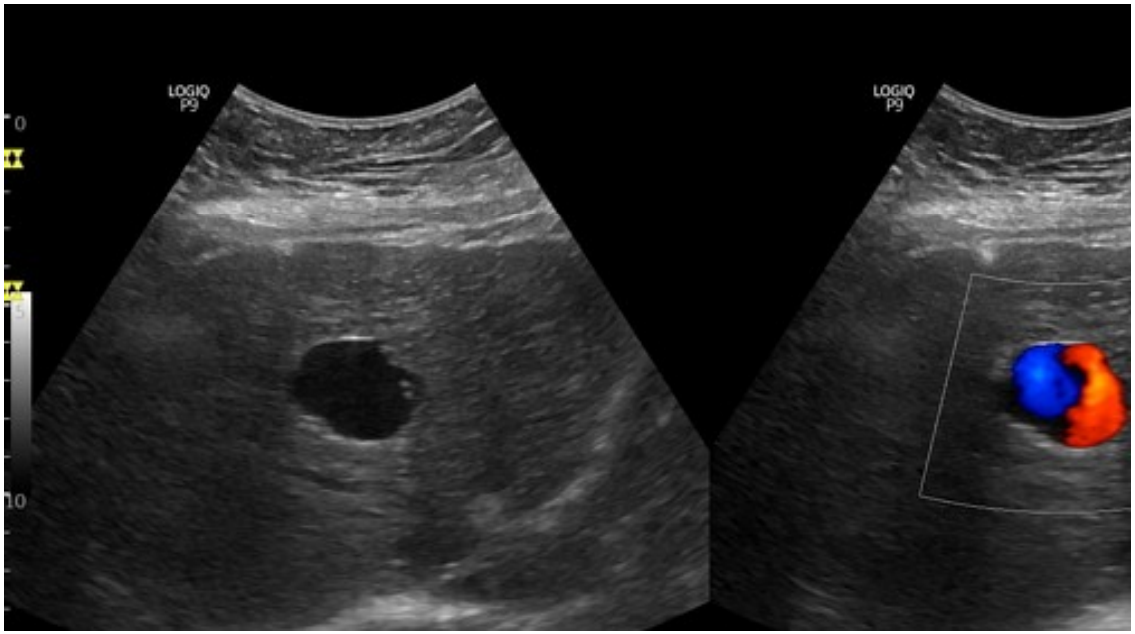

Source:Portal vein aneurysm. *Source:* Radiopaedia.org (n.d.).

PVAs-ΠΟΣΟ ΣΥΧΝΑ ΚΑΙ ΓΙΑΤΙ ΣΥΜΒΑΙΝΟΥΝ

Επιδημιολογία και σπανιότητα

- εκτιμώμενη επίπτωση μικρότερη 1% (0,06% -0,43%)
- αντιπροσωπεύουν το 3% όλων των φλεβικών ανευρυσμάτων
- ελάχιστες βιβλιογραφικές αναφορές
- ελάχιστες γνώσεις σχετικά με την φυσική πορεία, στρατηγικές διαχείρισης(χειρουργικές, συντηρητικές)

Αιτιολογία

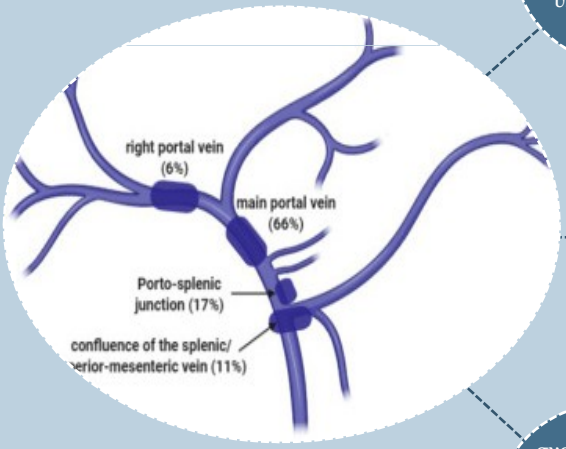

Source: Ahmed O. et al., 2020

- η αιτία των PVAs παραμένει άγνωστη και υπό συζήτηση
- συγγενή ή επίκτητο
- συσχετισμοί με παράγοντες κινδύνου: πυλαία υπέρταση, κίρρωση του ήπατος

ΟΤΑΝ Η ΑΠΕΙΚΟΝΙΣΗ ΑΠΟΚΑΛΥΠΤΕΙ ΤΟ ΑΠΡΟΣΜΕΝΟ

ΠΕΡΙΣΤΑΤΙΚΟ ΤΕΠ:

- γυναίκα,65 ετών
- διάχυτο κοιλιακό άλγος, μετεωρισμό, εμέτους, αναστολή αερίων και κοπράνων
- μετά τη διενέργεια ακτινογραφίας και U/S κοιλίας, ζητήθηκε αξονική τομογραφία προς αποκλεισμό αποφρακτικού ειλεού
- CT- τυχαίο εύρημα ανευρυσματική διάταση της πυλαίας φλέβας
- δεν ανευρέθησαν: θρόμβωση πυλαίας φλέβας, πυλαία υπέρταση, κίρρωση του ήπατος, σπληνομεγαλία, παγκρεατική μάζα ή παγκρεατίτιδα
- απουσία ενδοτοιχωματικού θρόμβου ή σημείων ρήξης του ανευρύσματος

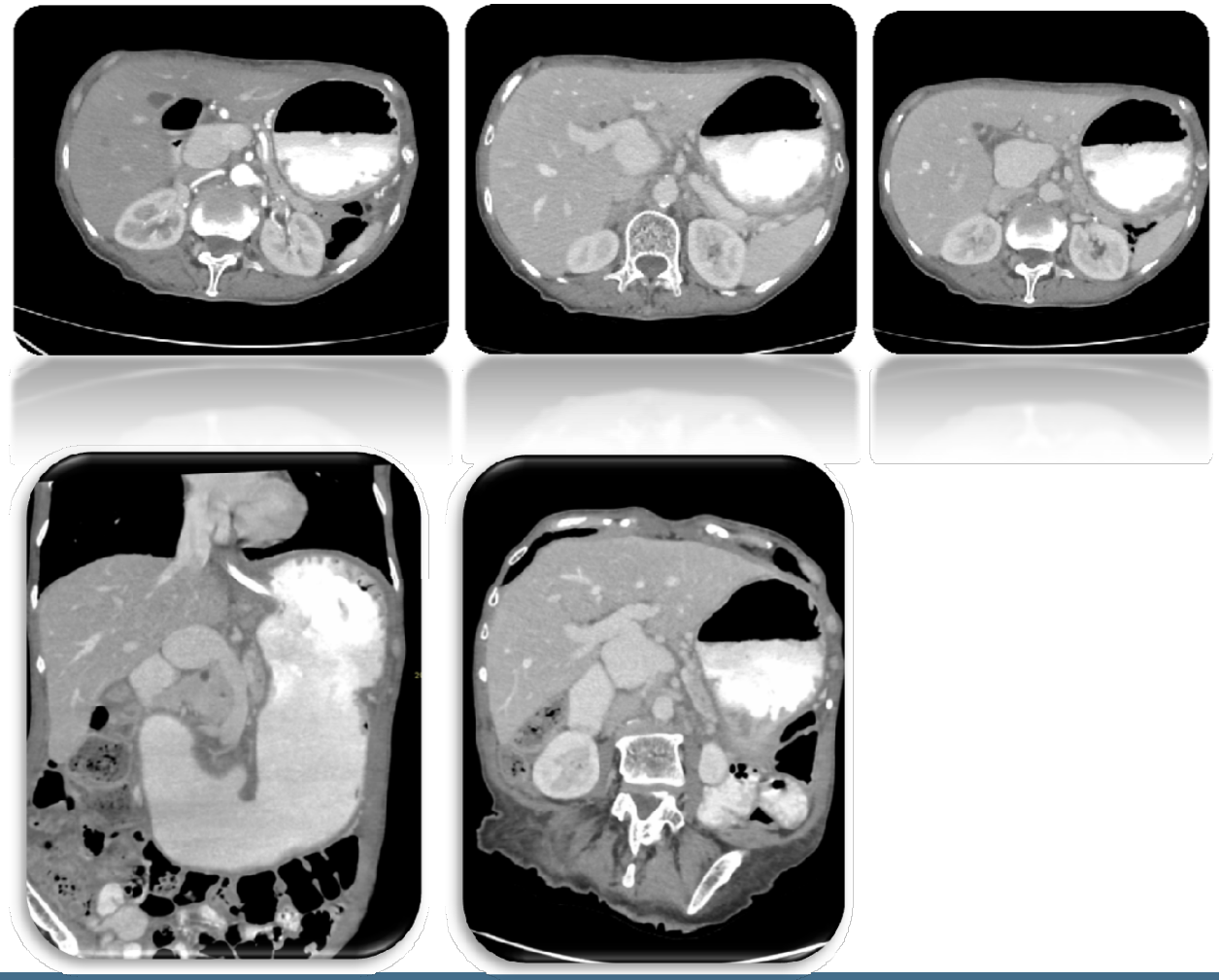

ΣΥΜΠΕΡΑΣΜΑ

σπάνια αγγειακή ανωμαλία, για την οποία υπάρχουν <300 βιβλιογραφικές αναφορές

πολλές φορές (>50%) αποτελεί τυχαίο εύρημα ή εκδήλωνεται ως μη ειδικός κοιλιακός πόνος

PVA

απεικονιστικές μέθοδοι: U/S Doppler, CT (δ/δ : υπεραγγειούμενη κοιλιακή μάζα, παγκρεατική κύστη), άλλες (π.χ MRI)

Source: Gumus et al. (2010)