Ιστιοκυττάρωση από κύτταρα Langerhans- Η κρίσιμη συμβολή της απεικόνισης στη διάγνωση.

Κύρου Χαραλαμπία, Φιλιππάτου Αικατερίνη, Χατζηαθανασίου-Καρακάσης Ηρακλής, Καραβίτση Αρτεμις, Πιτσουλάκη Δέσποινα, Βελιώτη Κωνσταντίνα, Σουλιμιώτη Ευγενεία, Λυμπερόπουλος Κωνσταντίνος

Γενικό Νοσοκομείο Αθηνών “Γεώργιος Γεννηματάς”

Εισαγωγή-Σκοπός

- Η Ιστιοκυττάρωση από κύτταρα Langerhans (Langerhans Cell Histiocytosis-LCH) είναι σπάνια πολυσυστηματική νόσος που οφείλεται σε διήθηση ιστών από παθολογικά δενδριτικά κύτταρα τύπου Langerhans.
- Εμφανίζεται συχνότερα σε παιδιά, αλλά στους ενήλικες παρουσιάζει ποικίλες κλινικές και απεικονιστικές εκδηλώσεις.

- Περιστατικό: Άνδρας 33 ετών με προοδευτική πολυουρία, πολυδιψία και ήπια δύσπνοια κόπωσης. Εργαστηρικά: Υπονατριαιμία, αυξημένη LDH.
- Απεικονιστικά ευρήματα:
  - ❖ CT Θώρακος: Πολλαπλές λεπτοτοιχωματικές, ακανόνιστου μεγέθους κύστεις κυρίως στους άνω λοβούς (τυπικό κυστικό πρότυπο πνευμονικής LCH)
  - ❖ MRI Υπόφυσης: Απουσία φυσιολογικού υψηλού T1 σήματος της οπίσθιας υπόφυσης (εύρημα συμβατό με κεντρικό άποιο διαβήτη)

Απεικονιστικά Ευρήματα

Όργανο στόχος	Ευρήματα
Πνεύμονες	Ακανόνιστες, λεπτοτοιχωματικές κύστεις, οζίδια, σε άνω λοβοί κυρίως,όχι σε βάσεις
Οστά	Λυτικές “punched-out” βλάβες, vertebra plana
Υπόφυση	Απουσία υψηλού Τ1 σήματος οπίσθιας υπόφυσης (συχνότερο), πάχυνση του μίσχου
Ήπαρ/Σπλήνας	Ήπατομεγαλία/Σπληνομεγαλία
Λεμφαδένες	Ήπια λεμφαδενοπάθεια
ΚΝΣ (εκτός υπόφυσης)	Εστιακές βλάβες, πιθανή ατροφία παρεγκεφαλίδας

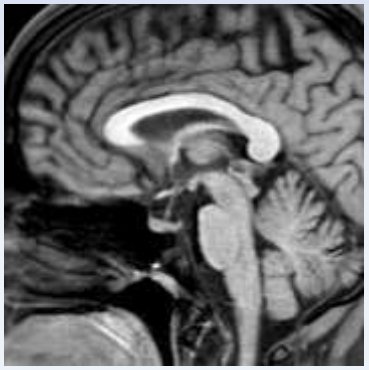

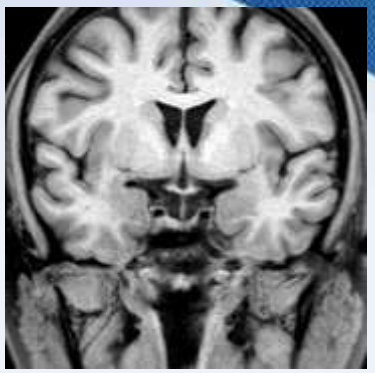

Εικόνα 1 και 2. Μαγνητική Τομογραφία Υπόφυσης Τ1 ακολουθία σε οβελιαίο και στεφανιαίο επίπεδο: απώλεια του υψηλού Τ1 σήματος της νευροϋπόφυσης ενώ ο μίσχος της υπόφυσης ελέγχεται στη μέση γραμμή με φυσιολογική διάμετρο

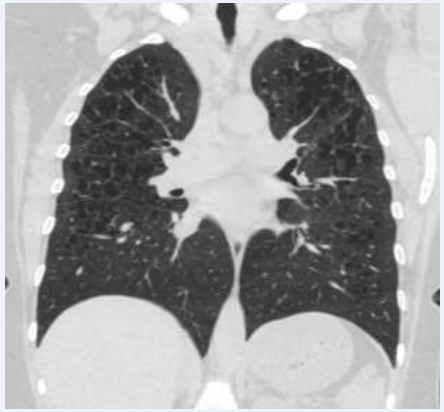

Εικόνα 3. Αξονική Τομογραφία Θώρακος (στεφανιαίο επίπεδο): λεπτοτοιχωματικές κύστεις ποικίλου μεγέθους, ιδίως σε άνω και μέσα πνευμονικά πεδία

Διαγνωστική Προσέγγιση-Θεραπεία

- Διαφοροδιάγνωση πνευμονικών εκδηλώσεων LCH: Birt–Hogg–Dubé, λεμφαγγειολειομυομάτωση, άτυπη σαρκοείδωση, κυστικό εμφύσημα, πνευματοκήλες (μετά από τραύμα ή χειρουργείο)

- Διαφοροδιάγνωση της απώλειας του φυσιολογικού bright T1 σήματος της οπίσθιας υπόφυσης: κεντρικός άποιος διαβήτης (ΤΒ, σαρκοείδωση, γερμίνωμα, μεταστάσεις, υποφυσίτιδα), μετα από τραύμα, χειρουργείο ή ΑΚΘ, συστηματικά αίτια (σήψη), φυσιολογική παραλλαγή

- Βιοψία πνευμονικού ιστού: θετική ανοσοϊστοχημεία: CD1a, Langerin (CD207)

- Θεραπεία: διακοπή καπνίσματος, έναρξη κορτικοστεροειδών, ενδοκρινολογική παρακολούθηση

Συμπεράσματα-Βιβλιογραφία

- Η LCH μπορεί να εκδηλωθεί με πολυοργανική συμμετοχή ακόμη και σε νεαρούς ενήλικες. Η αναγνώριση χαρακτηριστικών ευρημάτων της νόσου είναι ιδιαιτέρως σημαντική για τη διάγνωση και θεραπεία αυτής, ενω συνδέεται και με καλύτερη πρόγνωση.

- Radzikowska, E. (2021). Update on Pulmonary Langerhans Cell Histiocytosis. Frontiers in Medicine, 7: 582581. doi:10.3389/fmed.2020.582581
- Carbone, R. G., Roden, A. C., Huntley, C. C., & Puppo, F. (2025). Pulmonary Langerhans cell histiocytosis: A case series and literature review. Journal of Clinical Imaging Science, 15:21. doi:10.25259/JCIS_42_2025
- Radzikowska, E. (2017). Pulmonary Langerhans' Cell Histiocytosis in Adults. Advances in Respiratory Medicine, 85(5), 277–289. doi:10.5603/ARM.a2017.0046
- Girardi, M., et al. (2020). Clinical presentation and prognostic analysis of adult patients with Langerhans cell histiocytosis with pulmonary involvement. BMC Cancer, 20:7421.